

Министерство сельского хозяйства Российской Федерации
ФГБОУ ВО Воронежский ГАУ
Факультет ветеринарной медицины и технологии животноводства
Кафедра акушерства, анатомии и хирургии

Анатомия и физиология животных
(раздел Анатомия)

*Рабочая тетрадь для лабораторных занятий
и самостоятельной работы
для обучающихся по специальности 36.02.01 «Ветеринария»
(среднее профессиональное образование)*

Воронеж 2021

Составители: Мозговая Е.И.

Рецензент:

доцент кафедры ветеринарно-санитарной экспертизы,
кандидат ветеринарных наук Сапожкова О.А.

Рабочая тетрадь для лабораторных занятий и самостоятельной работы по дисциплине ОП.01 «Анатомия и физиология животных» для обучающихся очной формы обучения по специальности 36.02.01 «Ветеринария» (уровень образования – среднее профессиональное образование; уровень подготовки по ППСЗ – базовый) рассмотрена и рекомендована к изданию на заседании кафедры акушерства, анатомии и хирургии факультета ветеринарной медицины и технологии животноводства ВГАУ.

Протокол заседания кафедры № 5 от 11.01.2021г.

Рабочая тетрадь для лабораторных занятий и самостоятельной работы по дисциплине ОП.01 «Анатомия и физиология животных» для обучающихся очной формы обучения по специальности 36.02.01 «Ветеринария» (уровень образования – среднее профессиональное образование; уровень подготовки по ППСЗ – базовый) рассмотрена и рекомендована к изданию на заседании методической комиссии факультета ветеринарной медицины и технологии животноводства ВГАУ.

Протокол заседания методической комиссии № 9 от 12.01.2021г.

В Рабочей тетради использованы рисунки из учебников:

1. Максимов В.И. Анатомия и физиология домашних животных [электронный ресурс]: Учебник: Среднее профессиональное образование / В.И. Максимов, Н.А. Слесаренко - Москва: ООО "Научно-издательский центр ИНФРА-М", 2020 - 600 с.

2. Зеленовский Н.В. Анатомия и физиология животных [Электронный ресурс]: учебник / Зеленовский Н.В., Щипакин М.В., Зеленовский К.Н. - Санкт-Петербург: Лань, 2019 - 368 с.

3. Осипов И.П. Атлас анатомии домашних животных. М.: ООО «Аквариум - Принт», 2009г.

Занятие 1

Тема: Цитология. Микроскопическое и субмикроскопическое строение клеток.

Деление клеток: митоз, мейоз. Гаметогенез. Строение половых клеток.

Эмбриология. Основные этапы эмбрионального развития животных.

Эмбриональное развитие млекопитающих. Типы плацент у млекопитающих.

Задание:

1. Изучить микроскопическое и субмикроскопическое строение клеток животных. Познакомиться со строением и функциями органелл клеток. Познакомиться с понятием «клеточный (жизненный) цикл». Изучить непрямое деление клеток – митоз. Изучить непрямое деление клеток – мейоз. Отметить отличия митоза от мейоза.

2. Изучить сперматогенез, познакомиться со строением спермия млекопитающих. Изучить оогенез. Познакомиться со строением яйцеклетки млекопитающих. Сравнить сперматогенез и оогенез.

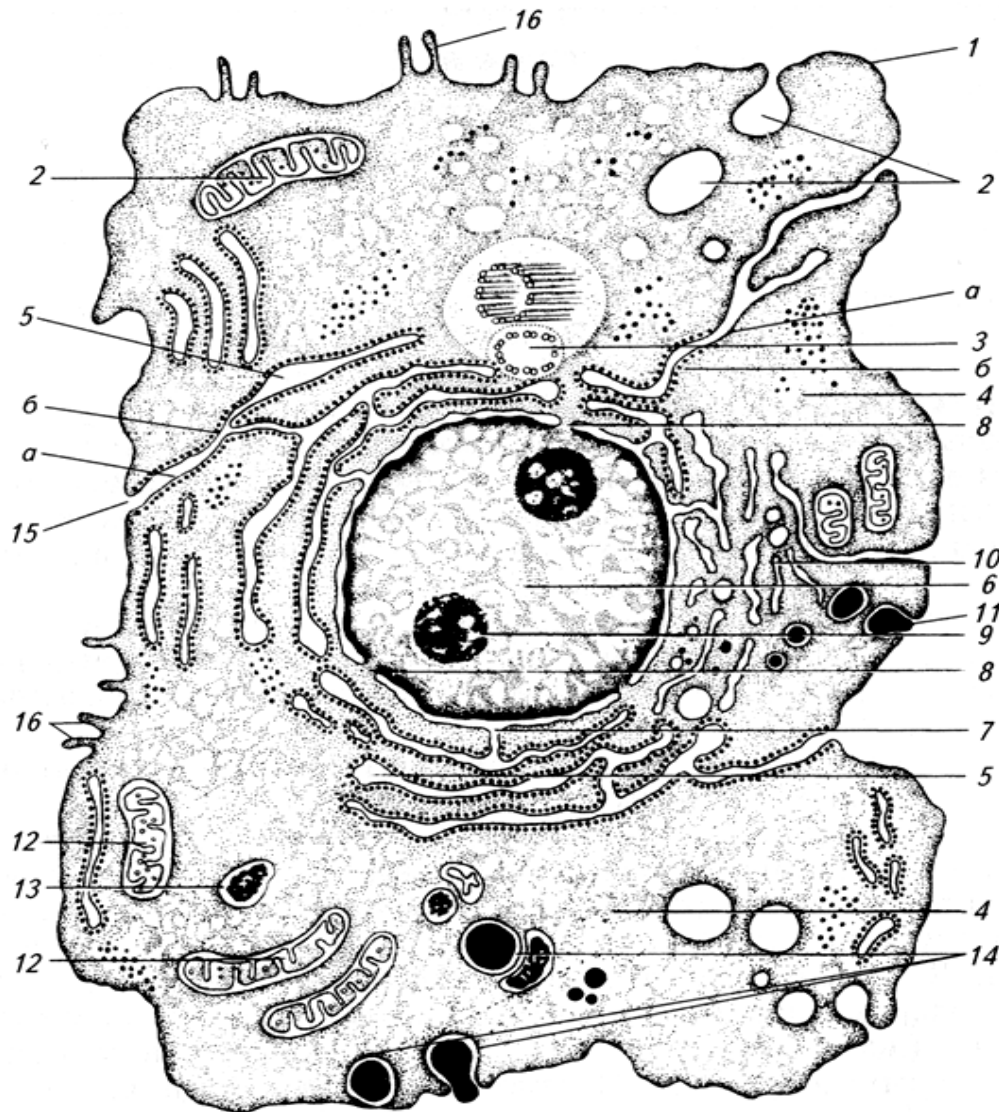
3. Познакомиться с основными этапами эмбрионального развития животных. Изучить последовательные стадии эмбрионального развития млекопитающих. Изучить гистологическое строение и типы плацент млекопитающих.

Гистологические препараты: митоз в клетках корешка лука, мазок спермы быка, извитой семенной каналец крысы, яичник половозрелой крысы, зародыш мыши в возрасте 14 суток, плацента человека (материнская часть), плацента человека (плодная часть).

Ход работы:

1.1. Используя электронограммы, схему «Электронно-микроскопическое строение клетки», учебник, изучить микроскопическое и субмикроскопическое строение клеток животных, строение и функции органелл клеток.

Обозначить структуры клетки на рисунке №1.



- ___ - ядро,
- ___ - ядрышко,
- ___ - лизосомы,
- ___ - микроворсинки,
- ___ - плазмолемма (клеточная оболочка),
- ___ - пиноцитозные пузырьки,
- ___ - центросома (клеточный центр),
- ___ - гранулярная эндоплазматическая сеть,
- ___ - кариолемма,
- ___ - поры в кариолемме,
- ___ - пластинчатый комплекс,
- ___ - экзоцитоз, секреторные вакуоли,
- ___ - митохондрии,
- ___ - фагоцитоз,
- ___ - поры в клеточной оболочке,
- ___ - каналы гранулярной ЭПС,
- ___ - рибосомы на поверхности гр. ЭПС,
- ___ - цитоплазма.


Рис. 1. Субмикроскопическое строение клетки

1.2. Используя гистологический препарат, таблицы, мультимедийные иллюстрации, практикум, изучить непрямоe деление клеток – митоз.

Препарат 1. Митоз в клетках корешка лука. Окраска железным гематоксилином по Гейденгайну

Рис. 2. Схема митоза: 1 – профаза, 2 – метафаза, 3 – анафаза, 4 – телофаза.

1.3. Используя мультимедийные иллюстрации, практикум, изучить непрямоe деление клеток – мейоз. Расставить обозначения на схеме мейоза. Заполнить таблицу №1.



А - редукционное деление.

Б - эквационное деление.

___ **Профаза I:**

___ - лептотена,

___ - зиготена,

___ - пахитена,

___ - диплотена,

___ - диакинез.

___ - **Метафаза I;**

___ - **Анафаза I;**

___ - **Телофаза I.**

___ - **Профаза II,**

___ - **Метафаза II,**

___ - **Анафаза II,**

___ - **Телофаза II.**

Рис. 3. Схема мейоза.

Таблица №1. Сравнение митоза и мейоза

Сравнение	Митоз	Мейоз
Сходства:	1. Имеют одинаковые фазы деления.	
	2. Перед митозом и мейозом происходит удвоение молекул ДНК в хромосомах (редупликация) и спирализация хромосом.	
Различия:		

2.1. Используя учебник, плакаты, схему №1, гистологический препарат (извитой семенной каналец крысы), изучить последовательные периоды сперматогенеза у млекопитающих. Изучить строение зрелого спермия. Препарат 2. Мазок спермы быка. Окраска гематоксилин-эозином.

2.2. Используя плакаты, схему №1, практикум, гистологический препарат (яичник половозрелой крысы), учебник, изучить последовательные периоды оогенеза у млекопитающих. Познакомиться со строением яйцеклетки млекопитающих. Препарат 3. Яичник половозрелой крысы. Окраска гематоксилин-эозином.

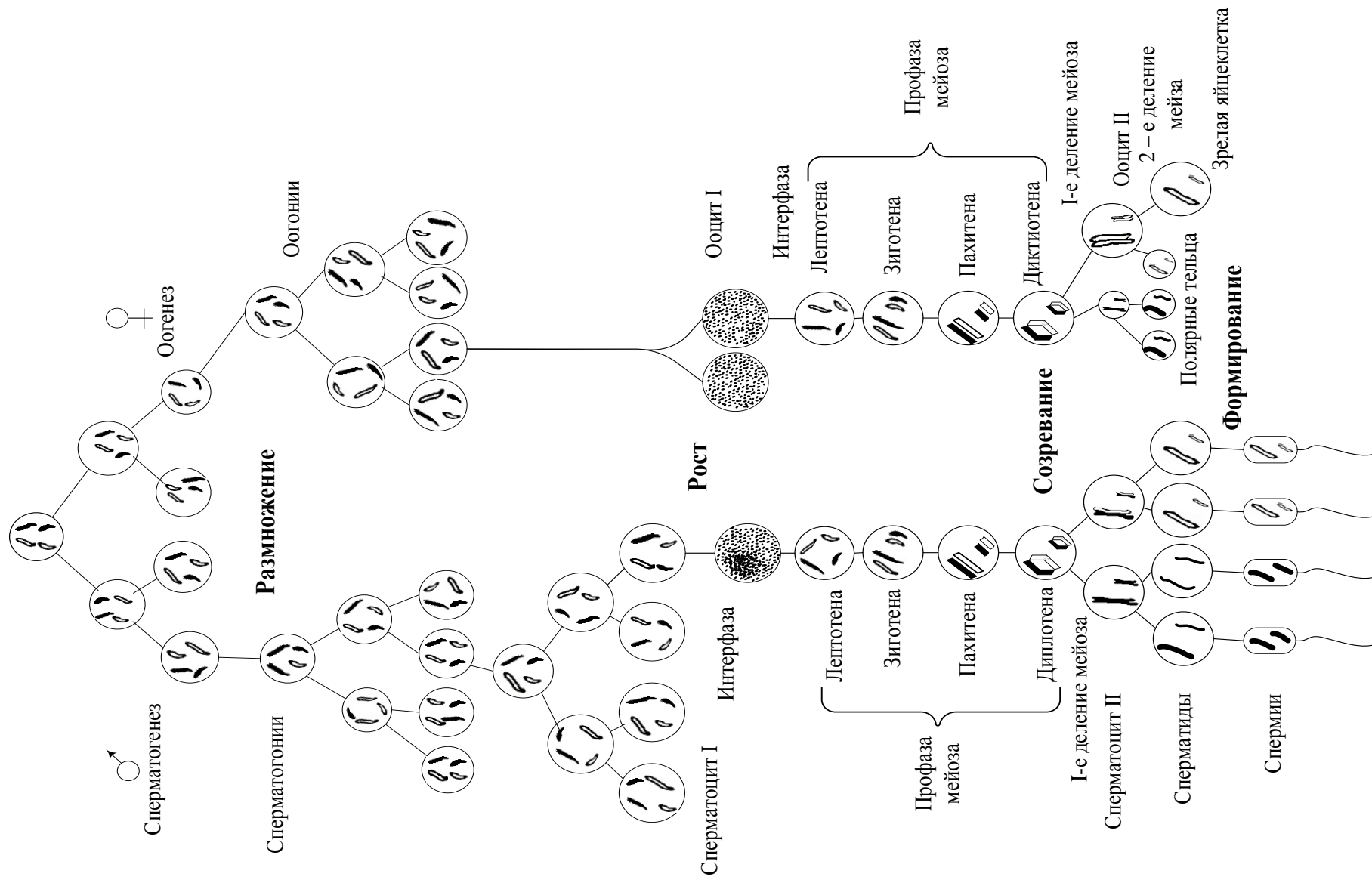
I - головка, II - шейка, III - промежуточный отдел, IV – хвост.
1 - ядро, 2 - акросома, 3 - митохондрии, 4 - дистальная центриоль,
5 - проксимальная центриоль.

Рис. 1. Спермий млекопитающего.

1 - ядро, 2 - цитоплазма,
3 - плазмолемма, 4 - оолемма
(блестящая оболочка),
5 - фолликулярные клетки

Рис. 2. Яйцеклетка млекопитающего.

Первичные половые клетки



2.3. Изучите схему №1. Сперматогенез и оогенез. (Из книги: «Генетика» М.Е. Лобашов - Л.: ЛГУ, 1963).
Заполните таблицу №2.

Таблица №2. Сравнение сперматогенеза и оогенеза

	Сперматогенез	Оогенез
1	Сперматогенез – процесс развития мужских половых клеток.	Оогенез – процесс развития женских половых клеток.
2	Начинается сперматогенез при вступлении животного в период полового созревания. Заканчивается сперматогенез при смерти животного от старости. Протекает сперматогенез в семенниках.	
3	Включает 4 периода: размножение, рост, созревание, формирование.	
4	Все 4 периода идут в извитых канальцах семенника половозрелого животного.	
5	Период размножения:	
6	Период роста:	Период роста: <i>период малого роста -</i> <i>период большого роста -</i>
7	Период созревания: В результате мейотического деления у самцов из диплоидного сперматоцита I-го порядка у самцов образуются четыре сперматиды. Они имеют примерно одинаковые размеры, гетерогенные по половым хромосомам: половина их несет X-половую хромосому, другая половина несет Y-половую хромосому.	В результате мейотического деления у самок из диплоидного ооцита I-го порядка образуются одна яйцеклетка и три полярных (направительных) тельца. При образовании яйцеклеток распределение цитоплазмы происходит очень неравномерно: крупная яйцеклетка получает почти всю цитоплазму с запасом питательных веществ, а три полярных тельца настолько малы, что их почти целиком занимает ядро. Эти мелкие клетки служат лишь для размещения избыточного генетического материала, и они скоро погибают.
8	Период формирования: присутствует	- отсутствует
9	Спермии – мелкие, гаплоидные, подвижные клетки. Спермии – гетерогенные: несут разные половые хромосомы.	Яйцеклетки -

3.1. Эмбриология – наука о развитии зародыша (эмбриона).

В ходе эмбрионального развития животных выделяют ряд этапов:

Прогенез (прегенез) – развитие половых клеток. Прогенез включает оогенез и сперматогенез.

I. Оплодотворение – слияние гаплоидных половых клеток (яйцеклетки и спермия) с образованием диплоидной зиготы.

II. Дробление – последовательные митотические деления зиготы и превращение ее из одной клетки в многоклеточный организм. В результате дробления образуется *бластула*, а у млекопитающих – *морула*.

III. Гастрюляция – совокупность процессов перемещения клеточного материала, приводящих к формированию и обособлению у зародыша трех зародышевых листков (эктодермы, энтодермы, мезодермы).

IV. Гистогенез и органогенез. Гистогенез – процесс формирования тканей в эмбриогенезе. Органогенез - развитие у зародыша осевых органов (хорды, нервной трубки, кишечной трубки), формирование систем органов. Дифференцировка мезодермы.

V. Образование плодных оболочек или провизорных органов. Эти органы существуют только у зародыша, помогают ему развиваться, а перед рождением или вылуплением они будут редуцироваться.

3.2. Используя таблицы, схемы, практикум, мультимедийные иллюстрации, изучить последовательные этапы эмбрионального развития плацентарных млекопитающих.

I. Оплодотворение - внутреннее, идет в верхних отделах яйцеводов.

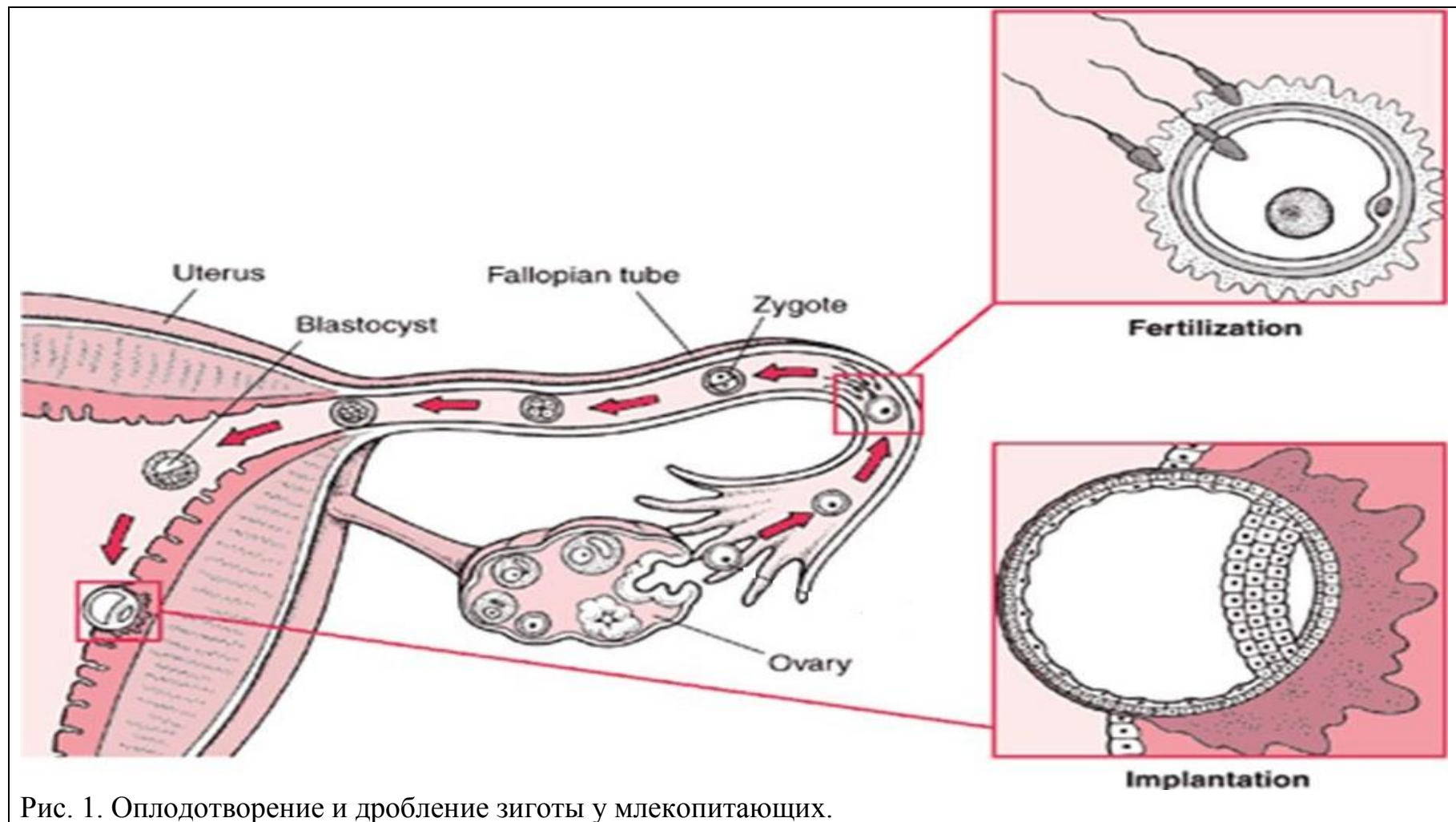


Рис. 1. Оплодотворение и дробление зиготы у млекопитающих.

II. Дробление - полное, неравномерное, асинхронное.

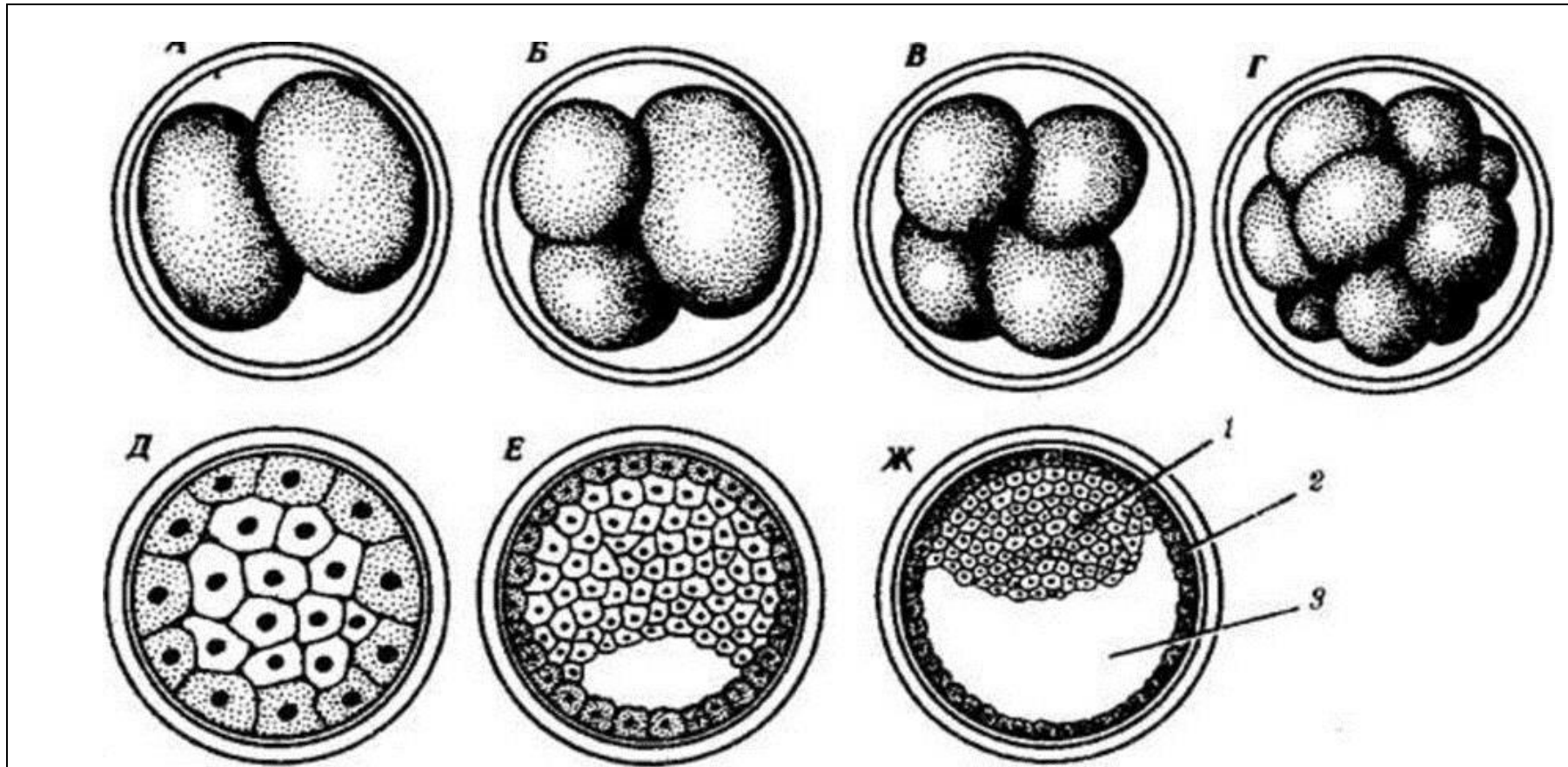
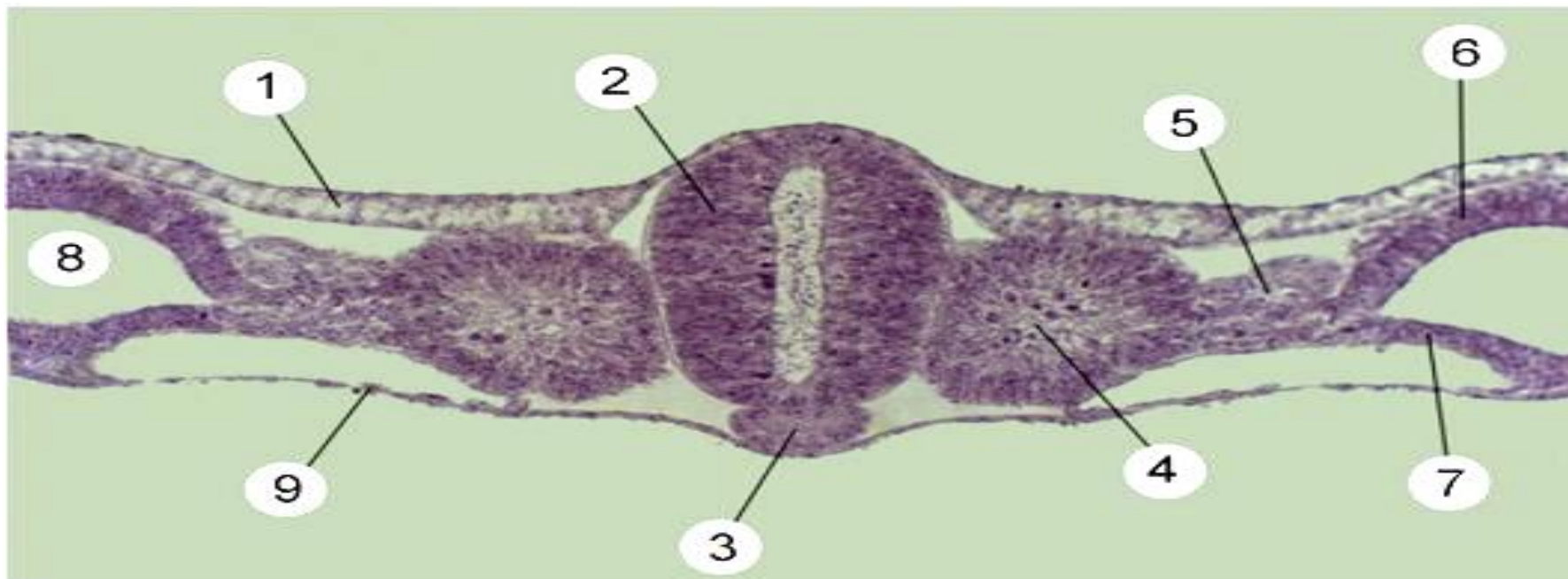


Рис. 2. Схема дробления зиготы у млекопитающих.

__ блестящая оболочка (оболочка оплодотворения), __ два бластомера: а - светлый бластомер, б - темный бластомер; __ три бластомера, __ несколько бластомеров; __ морула; __ морула в разрезе: __ - эмбриобласт, __ - трофобласт; __ разрез ранней бластоцисты; __ разрез поздней бластоцисты (бластодермический пузырек); __ полость бластоцисты, __ - зародышевый диск.

III. Гастрүляция - идет путем деляминации и иммиграции. Рис. 3.

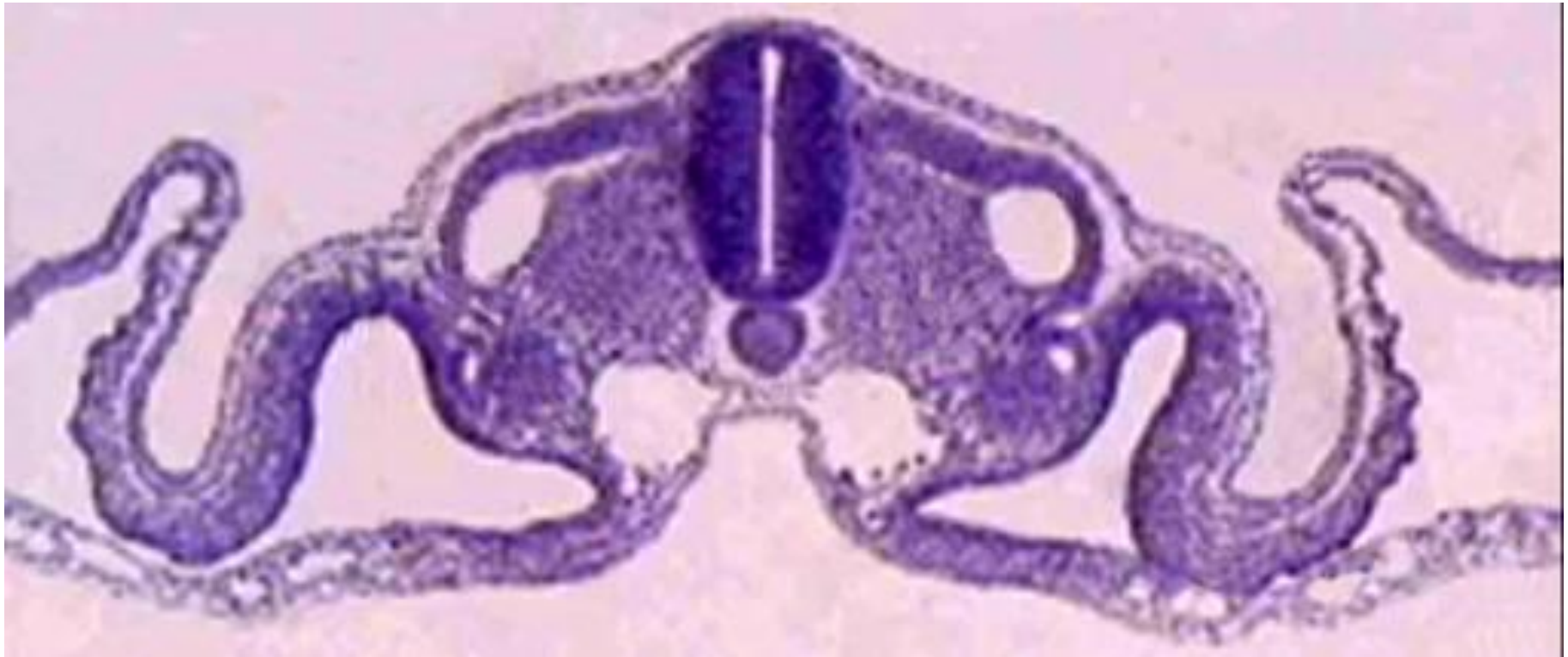IV. Гистогенез и органогенез.



___ - энтодерма, ___ - эктодерма, ___ - нервная трубка, ___ - сегментные ножки, ___ - висцеральный листок спланхнотома мезодермы, ___ - париетальный листок спланхнотома мезодермы, ___ - целом, ___ - хорда, ___ - сомиты мезодермы.

Рис. 4. Образование осевых зачатков.

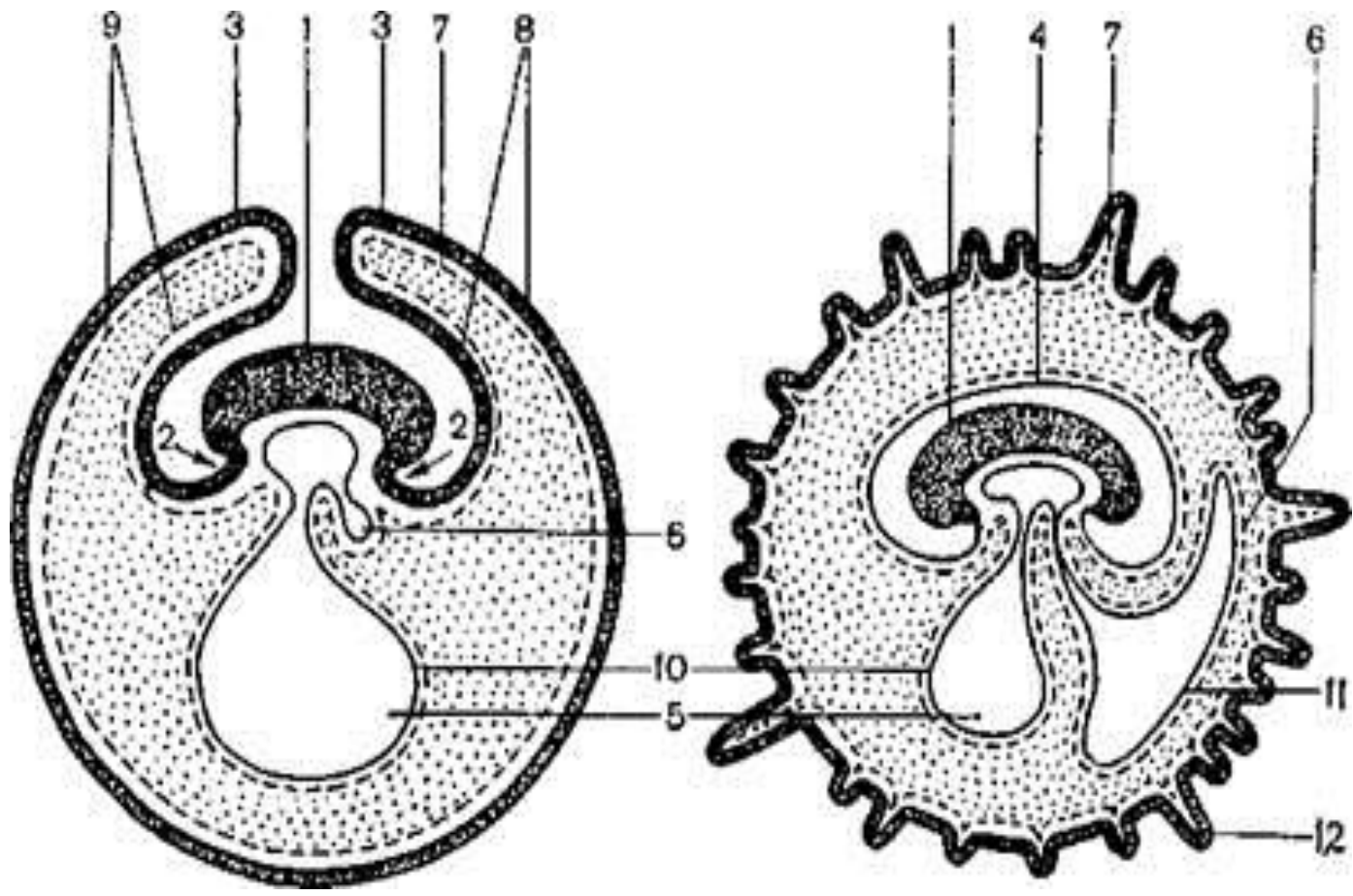
V. Образование плодных оболочек.



I – туловищная складка: ___ - эктодерма, ___ - энтодерма, ___ - париетальный листок спланхнотома мезодермы, ___ - висцеральный листок спланхнотома мезодермы.

II – амниотическая складка: ___ - эктодерма, ___ - париетальный листок спланхнотома мезодермы.

Рис. 5. Образование туловищной и амниотической складок.

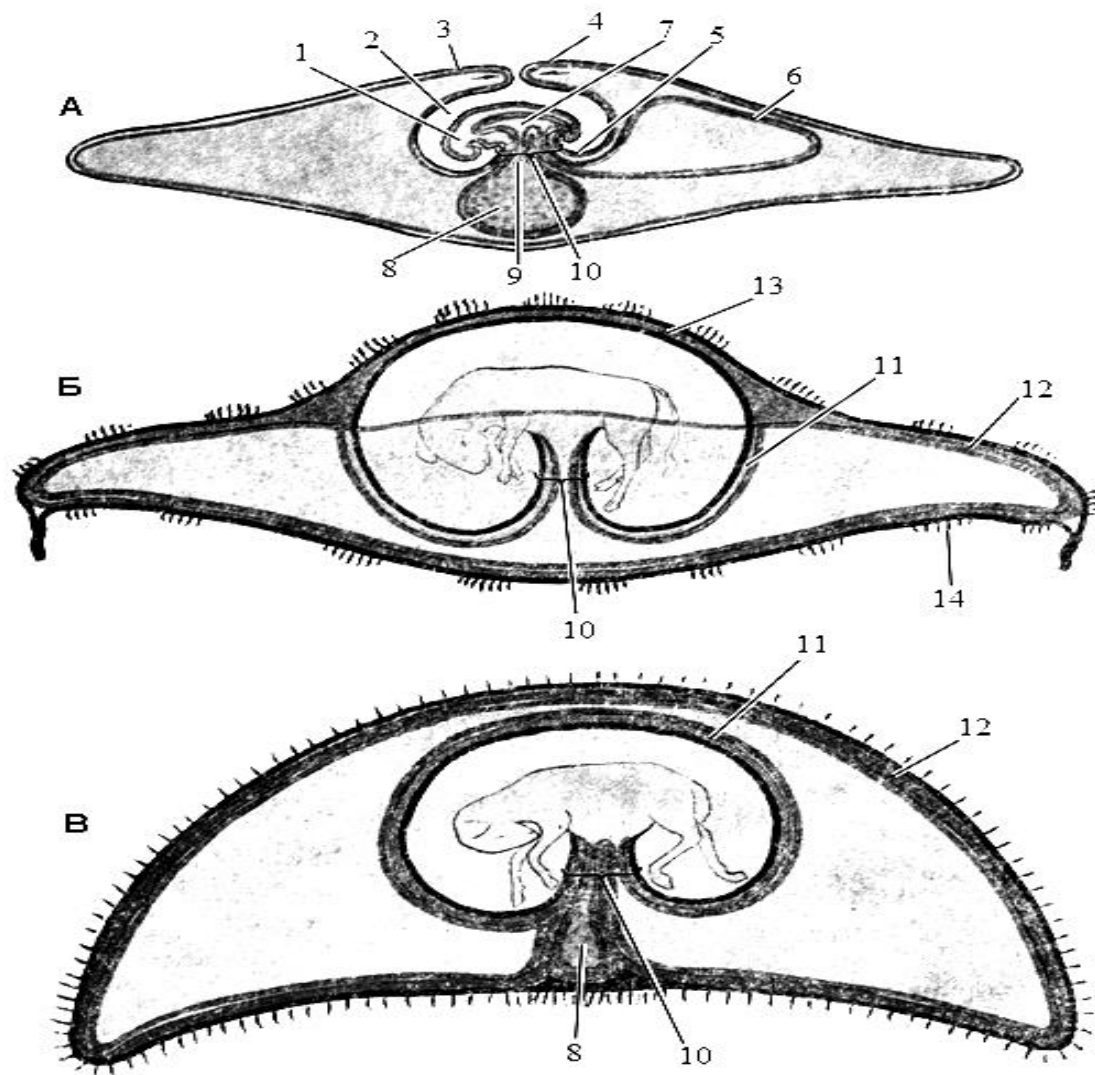


I - туловищная складка:
 ___ - эктодерма,
 ___ - энтодерма,
 ___ - париетальный листок мезодермы,
 ___ - висцеральный листок мезодермы.

II - амниотическая складка:
 ___ - эктодерма,
 ___ - париетальный листок мезодермы.

___ - зародыш,
 ___ - амнион,
 ___ - аллантоис,
 ___ - хорион.
 ___ - ворсинки хориона,
 ___ - желточный мешок.

Рис. 6. Образование туловищной и амниотической складок, плодных оболочек у млекопитающих.



А - формирование плодных оболочек.
 Б - плодные оболочки теленка.
 В - плодные оболочки жеребенка.

- 1 - зародыш,
- 2 - амнион,
- 3 - хорион,
- 4 - амниотическая складка,
- 5 - туловищная складка,
- 6 - аллантаис,
- 7 - первичная кишка
- 8 - желточный мешок,
- 9 - желточный проток,
- 10 - пупочный канатик,
- 11 - аллантамнион,
- 12 - аллантахорион,
- 13 - амниохорион,
- 14 - котиледон.

Рис. 7. Образование плодных оболочек.

3.3. Используя таблицы, схемы, гистологические препараты, практикум, познакомиться с особенностями гистологического строения различных типов плацент у млекопитающих.




Рис. 8. Типы гистологического строения плацент.

___ – эпителиохориальная, ___ – десмохориальная, ___ – эндотелиохориальная, ___ – гемохориальная.

I – зародышевая часть: ___ – эпителий, ___ – соединительная ткань, ___ – эндотелий кровеносного сосуда ворсинки хориона;

II – материнская часть: ___ – эпителий, ___ – соединительная ткань, ___ – кровеносные сосуды и лакуны слизистой оболочки матки.

Вопросы для самоконтроля:

1. Кто первым сформулировал клеточную теорию?
2. В чем биологический смысл мейоза?
3. Какие преобразования хромосом проходят в профазе I мейоза.
4. В чем биологический смысл митоза?
5. Чем яйцеклетка отличается от соматических клеток?
6. В каких органах самки можно обнаружить зрелые яйцеклетки?
7. От чего зависит определение пола у млекопитающих?
8. В каких органах самца протекает сперматогенез?
9. В каких органах самки протекает оогенез?
10. Что такое овуляция? Что такое имплантация?
11. Перечислите провизорные органы млекопитающих. Каково их значение?
12. Какие функции выполняет трофобласт?
13. Когда начинается и когда заканчивается сперматогенез?
14. На чем основана классификация плацент?
15. Каким путем осуществляется питание зародыша на различных стадиях эмбрионального развития?

Тема зачтена _____
(подпись преподавателя)

Занятие 2

Тема: Общая гистология. Ткани.

Эпителиальные ткани. Ткани внутренней среды. Мышечные ткани. Нервная ткань

Задание:

1. Эпителиальные ткани. Познакомиться с особенностями строения покровных эпителиев: изучить строение однослойных эпителиальных тканей; изучить строение многослойных эпителиальных тканей; отметить особенности строения переходного эпителия. Железистый эпителий.

2. Ткани внутренней среды (опорно-трофические ткани). Изучить строение мезенхимы. Изучить строение крови. Познакомиться с особенностями строения лимфы. Изучить строение рыхлой волокнистой соединительной ткани; отметить особенности строения плотной соединительной ткани. Изучить строение хрящевой ткани; познакомиться с особенностями строения различных видов хрящевой ткани: гиалиновый хрящ, эластический хрящ, волокнистый хрящ. Изучить строение костной ткани; отметить характерные признаки грубоволокнистой и пластинчатой костной ткани.

3. Мышечные ткани. Изучить строение гладкой мышечной ткани в продольном и поперечном разрезе. Изучить особенности строения поперечнополосатой скелетной мышечной ткани. Познакомиться с особенностями строения поперечнополосатой сердечной мышечной ткани.

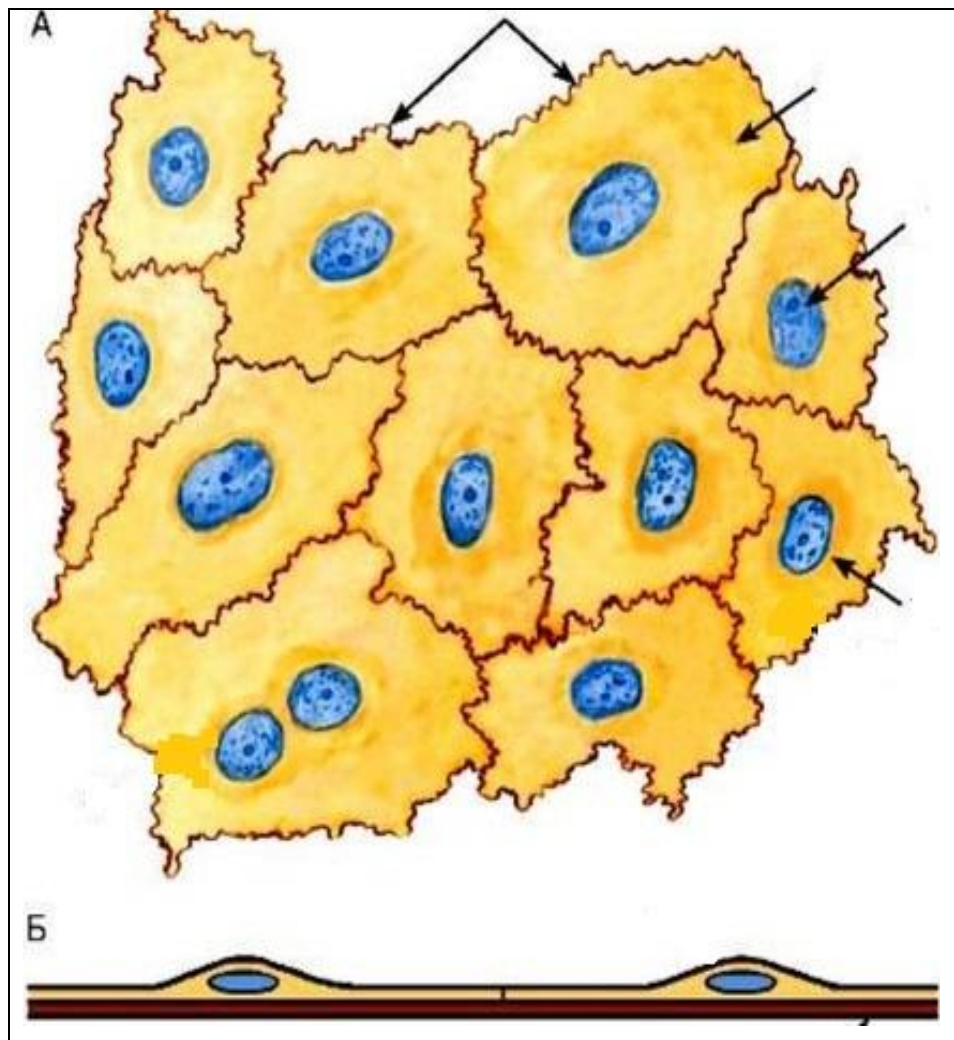
4. Нервная ткань. Изучить строение нервной ткани. Изучить строение нервных волокон; отметить особенности строения миелиновых и безмиелиновых нервных волокон. Изучить строение нервных окончаний.

Материалы и оборудование: световые микроскопы, гистологические препараты тканей млекопитающих.

Ход работы:

1. Эпителиальные ткани.

Препарат 1. Однослойный плоский эпителий (мезотелий) сальника. *Импрегнация азотнокислым серебром с докраской гематоксилином.*

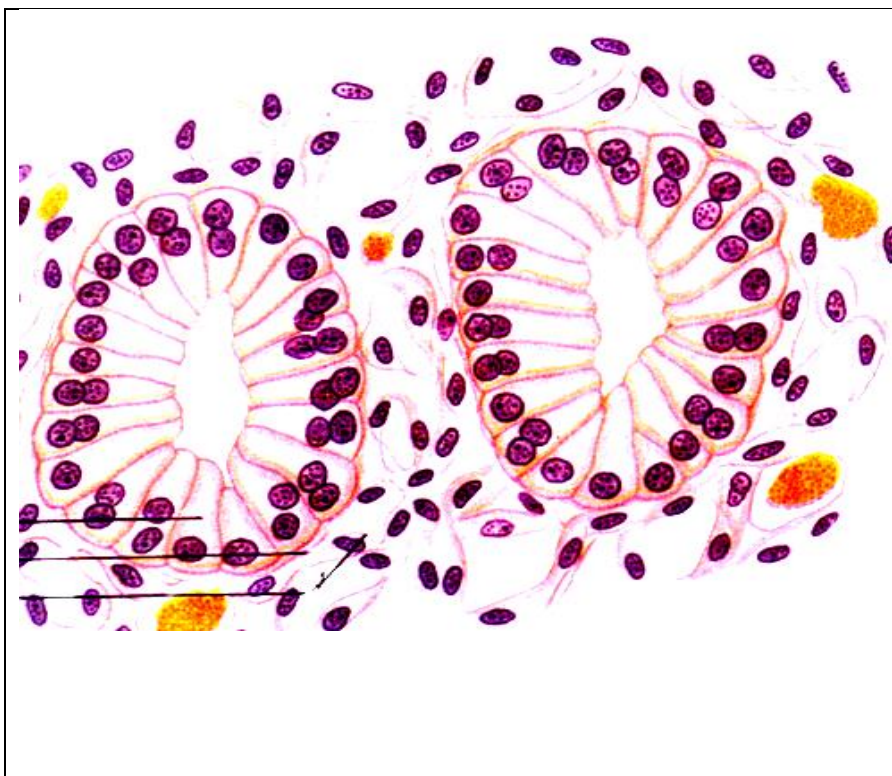


___ - эпителиальные клетки:
 ___ - ядро клетки,
 ___ - цитоплазма клетки,
 ___ - границы клеток,
 ___ - базальная мембрана.

___ – вид сверху,
 ___ – поперечный разрез.

Рис.1. Однослойный плоский эпителий (мезотелий).

Препарат 2. Однослойный однорядный призматический (цилиндрический) эпителий (почка кролика).
Окраска гематоксилин-эозином.

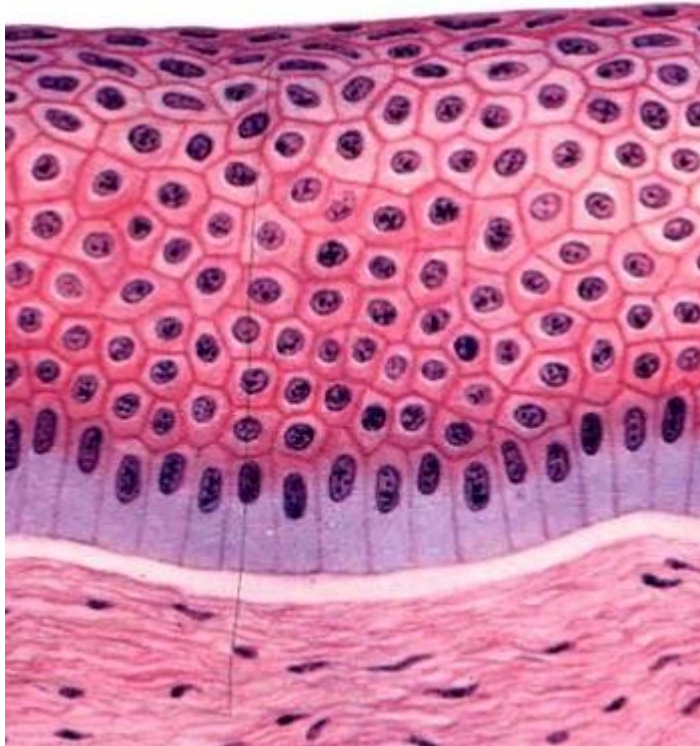


- 1 - эпителиоцит:
а) - ядро клетки,
б) - цитоплазма клетки,
в) - базальная часть клетки,
г) - апикальная часть клетки;
- 2 - базальная мембрана,
3 - соединительная ткань.

Рис. 2. Однослойный однорядный призматический эпителий.

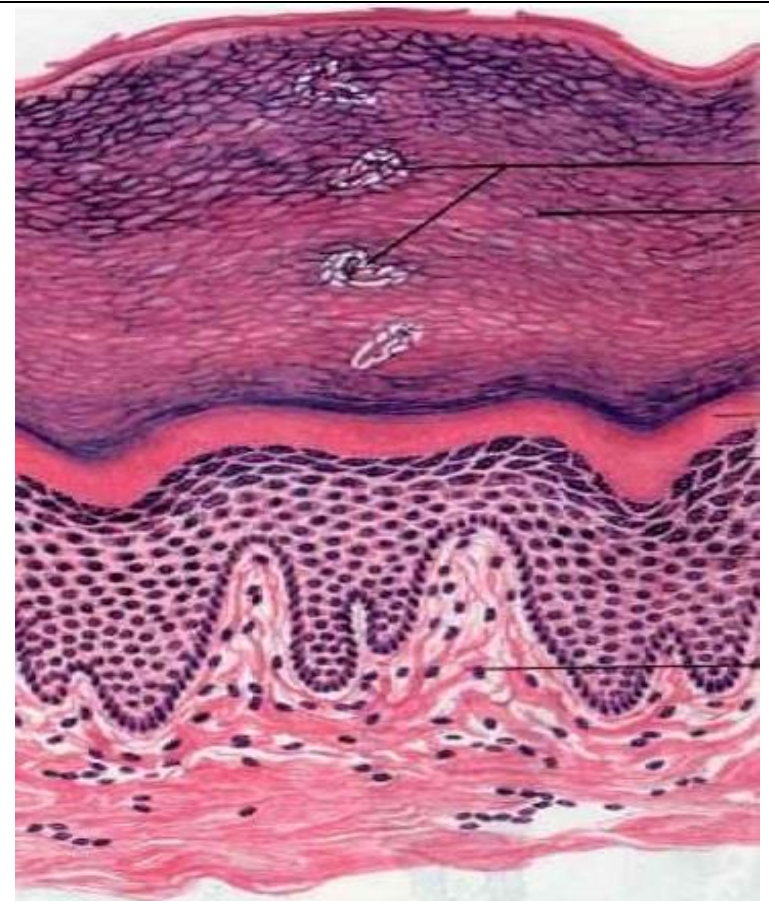
Препарат 3. Многослойный плоский неороговевающий эпителий (роговица глаза млекопитающего).
Окраска гематоксилин-эозином.

Препарат 4. Многослойный плоский ороговевающий эпителий (кожа быка домашнего).
Окраска гематоксилин-эозином.



А - базальная мембрана,
 1 - базальный слой призматических клеток,
 2 - слой шиповатых (остистых) клеток,
 3 - слой плоских клеток.

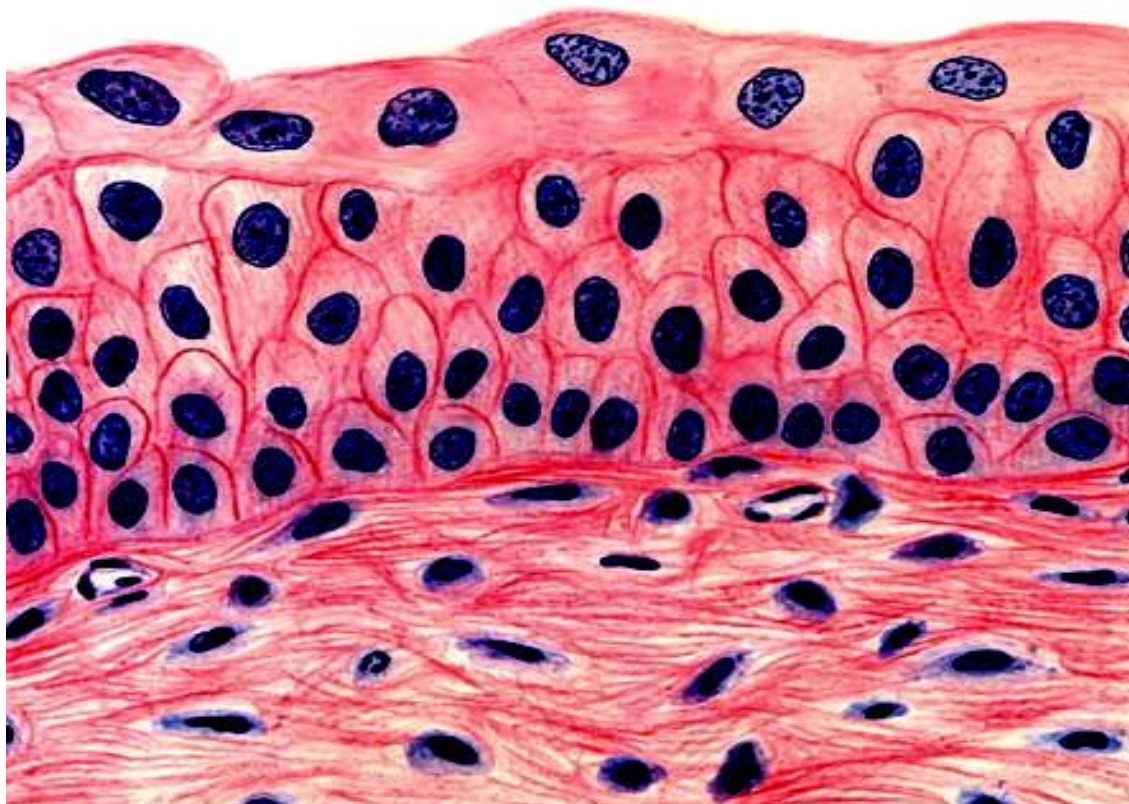
Рис. 3. Многослойный плоский неороговевающий эпителий.



А - базальная мембрана,
 1 - роговой слой, 2 - блестящий слой,
 3 - зернистый слой, 4 - слой шиповатых клеток,
 5 - базальный слой призматических клеток.

Рис. 4. Многослойный плоский ороговевающий эпителий.

Препарат 5. Переходный эпителий (мочевой пузырь). *Окраска гематоксилин-эозином.*

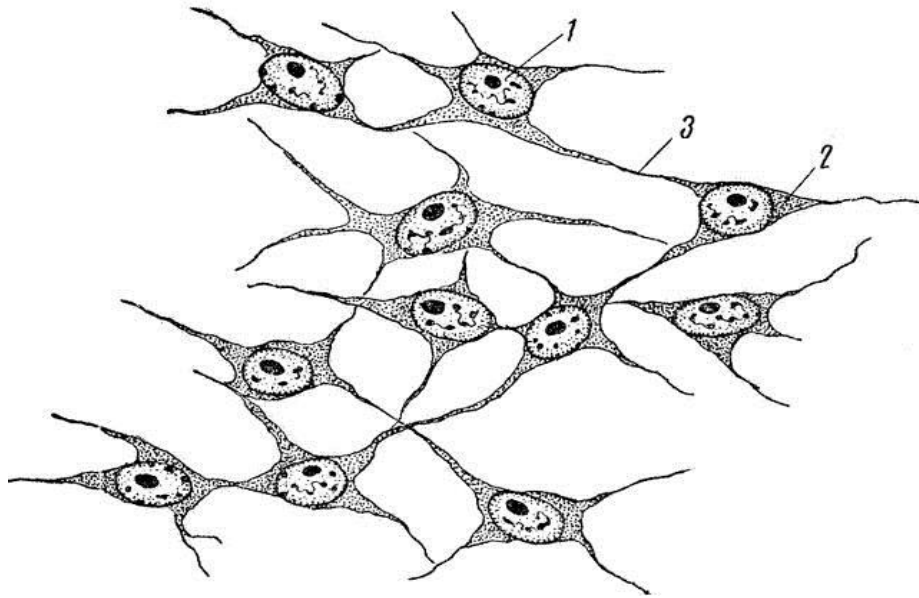


- 1 - базальная мембрана,
- 2 - клетки базального слоя,
- 3 - промежуточный слой,
- 4 - покрывающий слой,
- 5 - соединительная ткань.

Рис. 5. Переходный эпителий.

2. Ткани внутренней среды (опорно-трофические ткани).

Препарат 6. Мезенхима (зародыш цыпленка). *Окраска гематоксилином.*



- клетка мезенхимы:
- ядро,
- цитоплазма,
- отростки,
- межклеточное вещество.

Рис. 6. Мезенхима.

Препарат 7. Мазок крови млекопитающего (кровь крупного рогатого скота). Окраска по Романовскому.
Изучить мазок крови под большим увеличением микроскопа, рассмотреть особенности строения различных клеток, их количественное соотношение. Зарисовать клетки крови, сделать подписи.
Записать лейкоцитарную форму крови основных сельскохозяйственных животных:

1 _____
2 _____
3 _____
4 _____

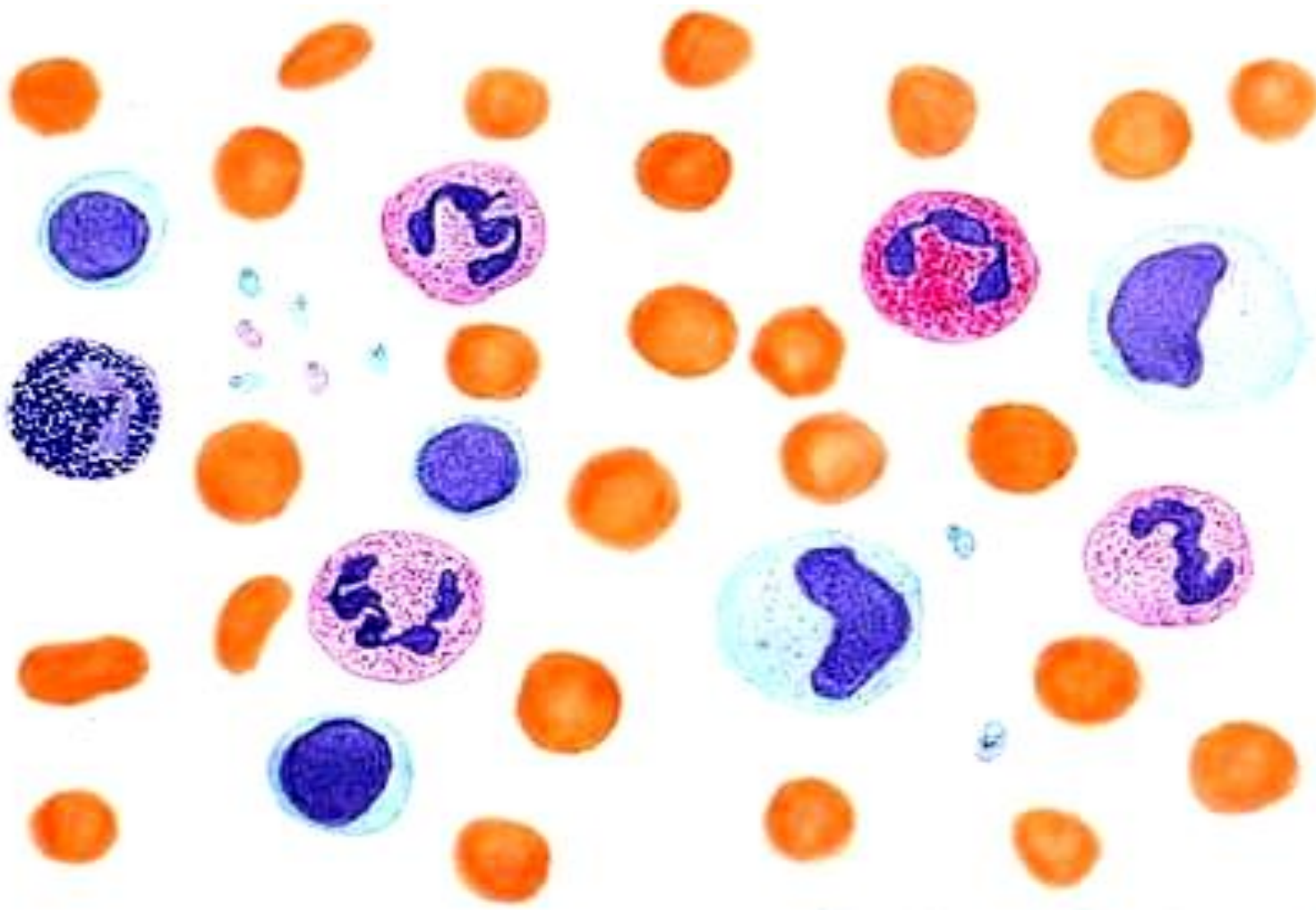
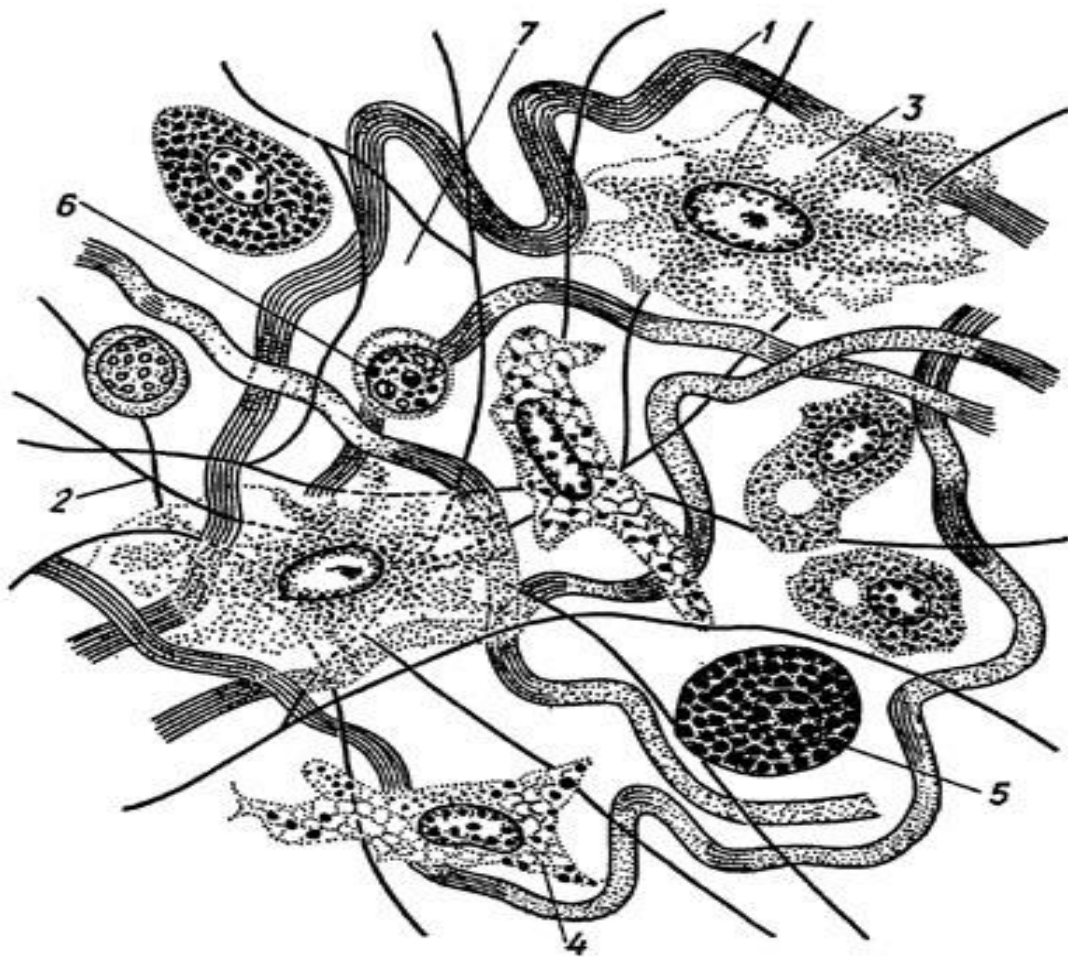


Рис. 7. Кровь млекопитающего.

1 - эритроцит, 2 - лимфоцит, 3 - нейтрофил, 4 - эозинофил, 5 - моноцит, 6 - базофил, 7 – кровяные пластинки.

Препарат 8. Рыхлая волокнистая соединительная ткань (подкожная клетчатка). Окраска: железный гематоксилин по Ясвоину и смесь Маллори.



I. Межклеточное вещество:

- коллагеновые волокна,
- эластические волокна,
- основное аморфное вещество.

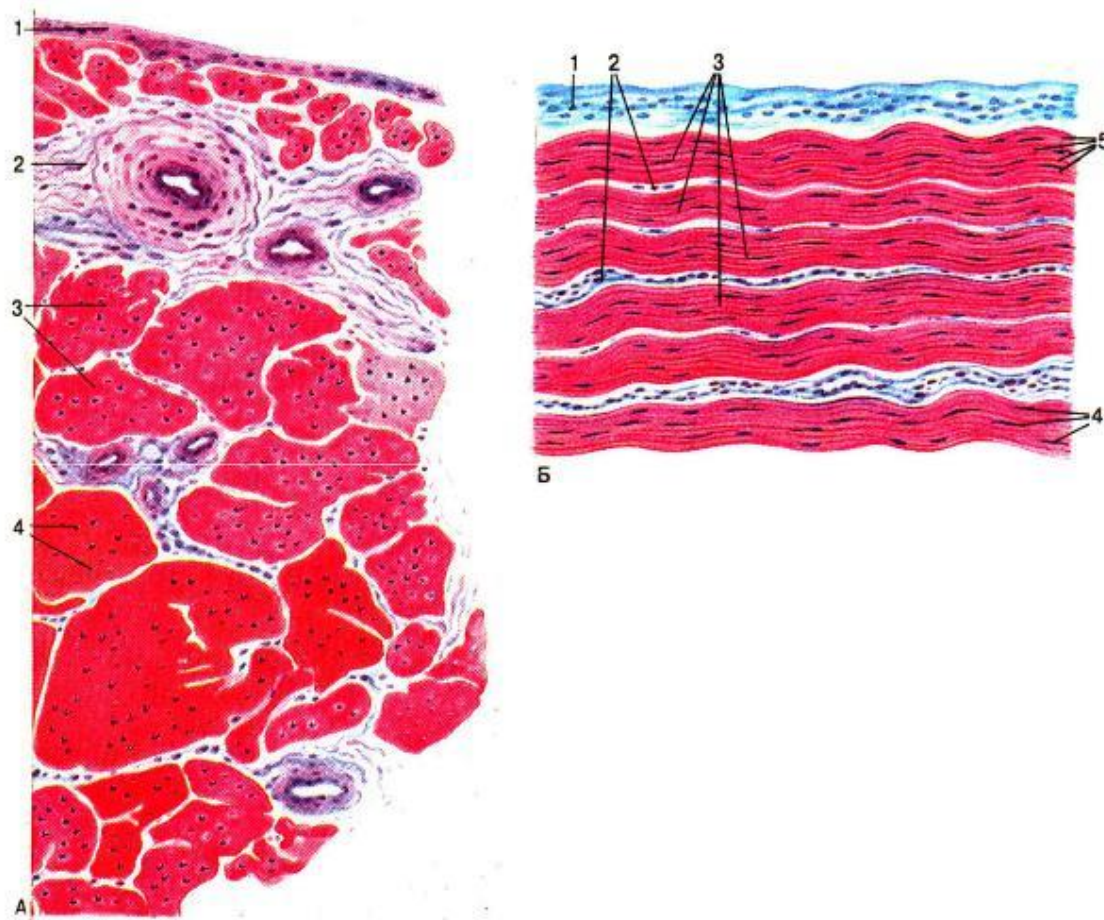
II. Клетки:

- фибробласт,
- гистиоцит,
- плазмоцит,
- лаброцит (тучная клетка),
- адвентициальная клетка,
- жировая клетка,
- пигментная клетка.

Рис. 8. Рыхлая соединительная ткань.

Препарат 9. Плотная оформленная коллагеновая (волоконнистая) соединительная ткань (сухожилие).

Окраска гематоксилин-эозином.



А - продольный разрез

Б - поперечный разрез

— - пучки коллагеновых волокон,

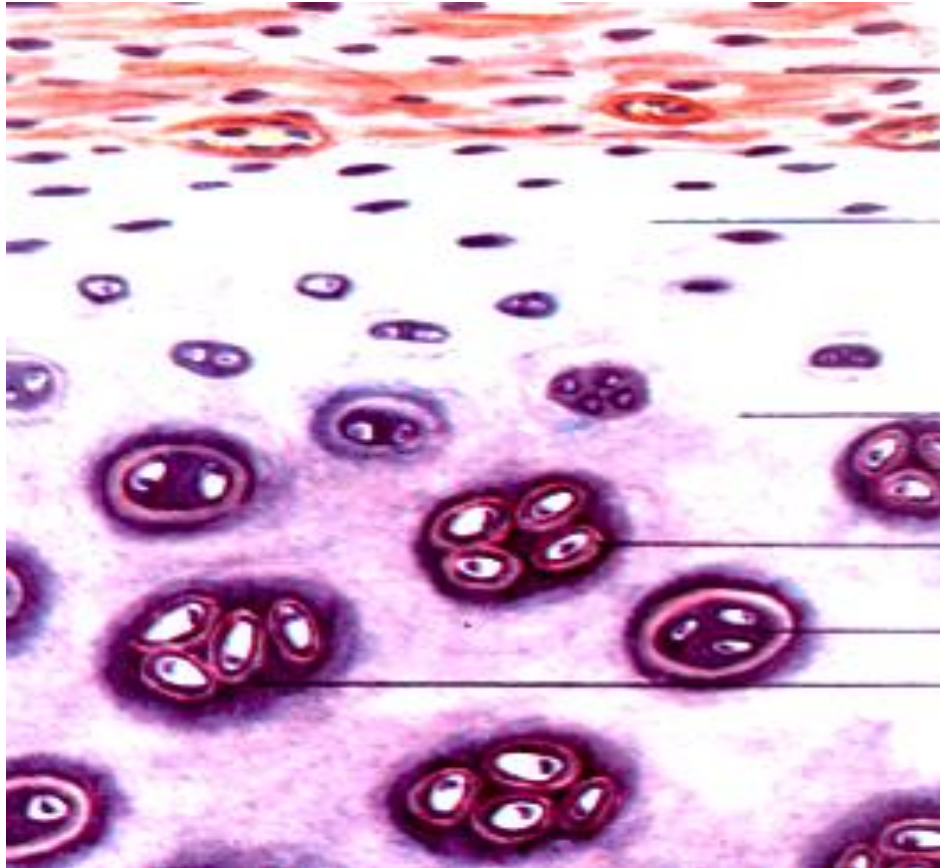
— - фиброциты (сухожильные клетки),

— - прослойки рыхлой соединительной ткани с сосудами,

1 - перитеноний.

Рис. 9. Плотная оформленная коллагеновая соединительная ткань сухожилия.

Препарат 10. Гиалиновый хрящ (ребро кролика). *Окраска гематоксилин-эозином.*

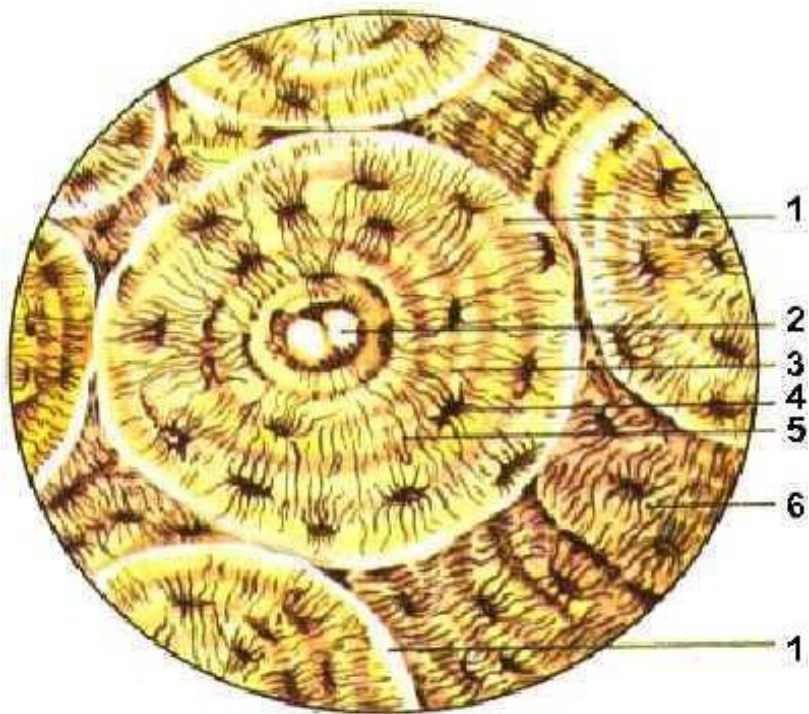


I - Надхрящница.
II - Зона молодого хряща.
III - Зона зрелого хряща.

1 - хондробласты,
2 - хондроциты,
3 - изогенная группа клеток,
4 - межклеточное вещество,
5 - территориальный матрикс,
6 - интертерриториальный матрикс.

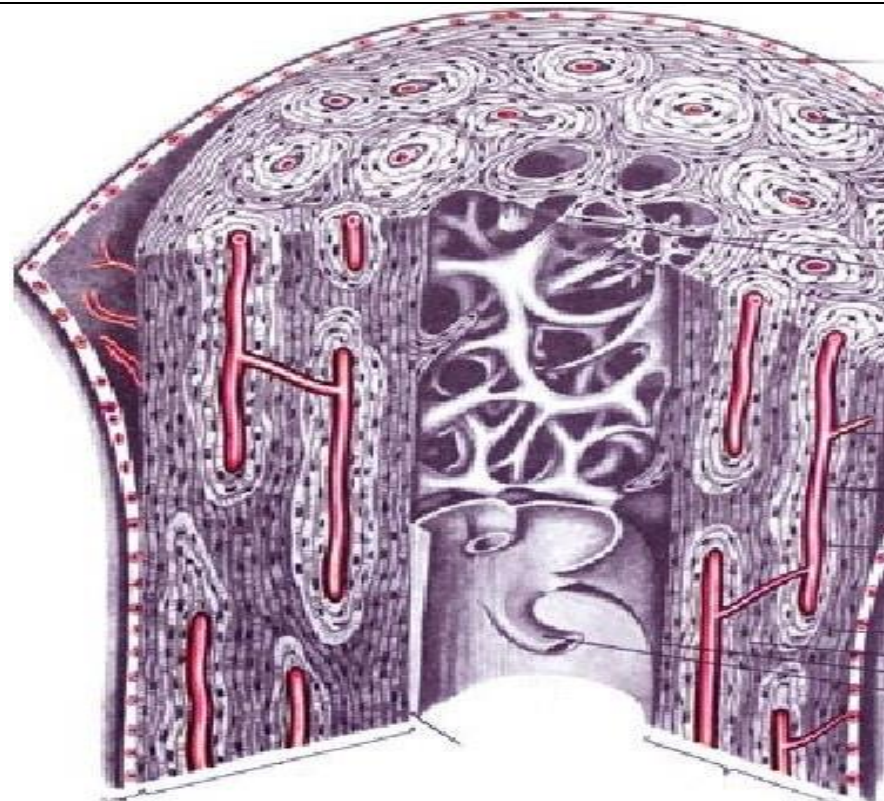
Рис. 10. Гиалиновый хрящ.

Препарат 11. Пластинчатая костная ткань (берцовая кость кошки). *Декальцинированная трубчатая кость. Окраска по Шморлю (применяется тионин и пикриновая кислота).*



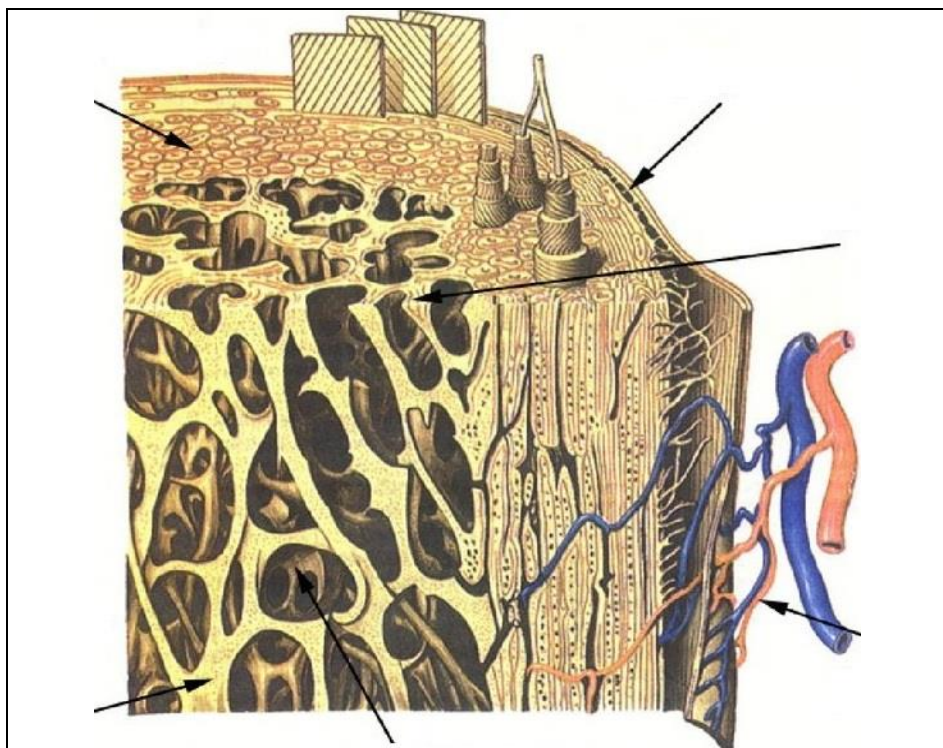
___ - остеон, ___ - вставочные пластинки,
 ___ - костная пластинка, ___ - остеоцит в лакуне,
 ___ - канал остеона (гаверсов канал).

Рис. 11. Остеоны в компактном веществе диафиза трубчатой кости.



1 - надкостница, 5 - остеоцит в лакуне,
 7 - гаверсов канал, 4 - слой остеонов,
 2 - наружные (генеральные) общие костные пластинки,
 3 - внутренние общие костные пластинки,
 6 - прободающие (фолькмановские) каналы.

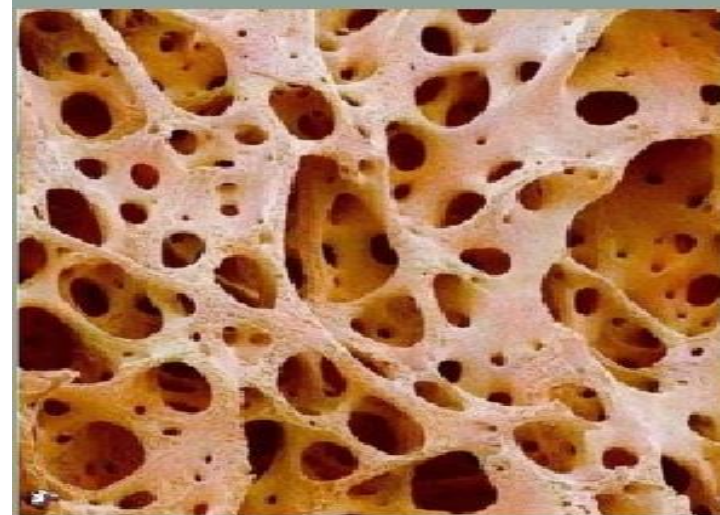
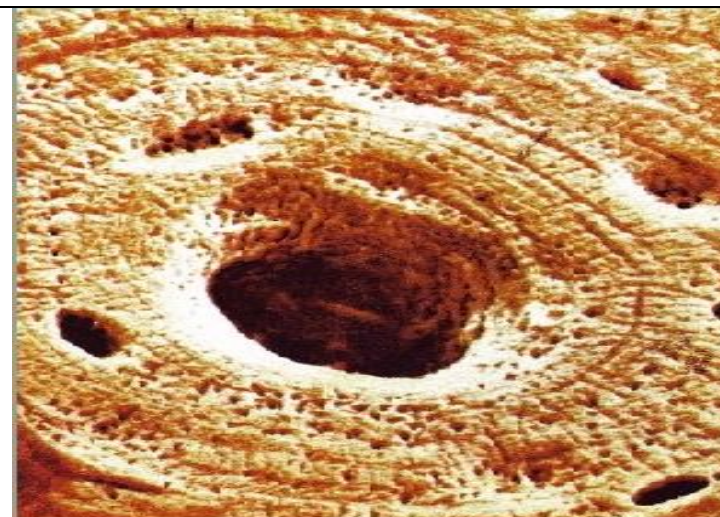
Рис. 11а. Продольный (А) и поперечный (Б) срез диафиза трубчатой кости.



___ - надкостница, ___ - кровеносные сосуды,
 ___ *губчатое вещество*, ___ *компактное вещество*, ___
 костномозговая полость, ___ костные перекладины губ-
 чатого костного вещества.

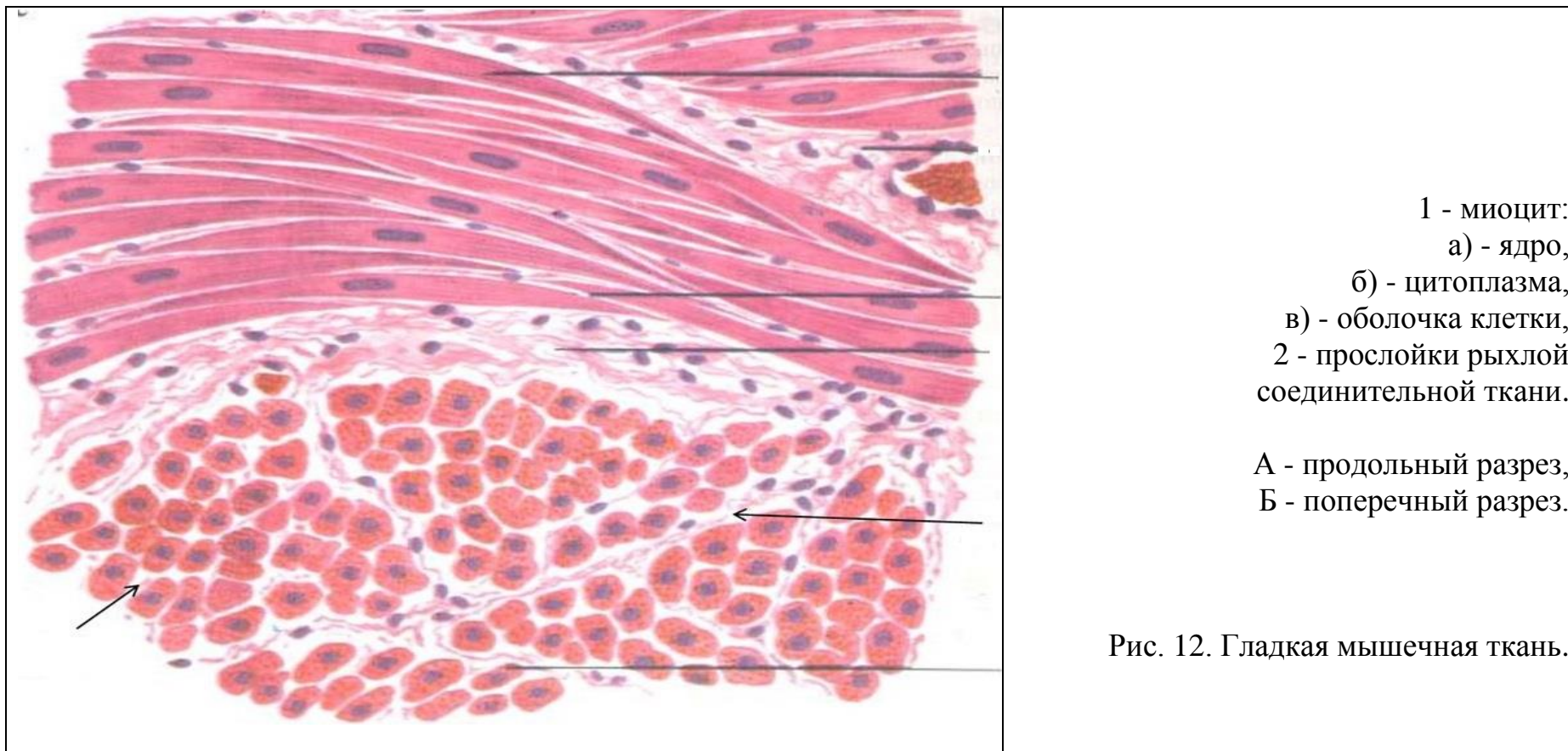
Рис. 11б. Губчатое(1) и компактное (2) вещество костной ткани.

А - схема строения. Б - вид под микроскопом.

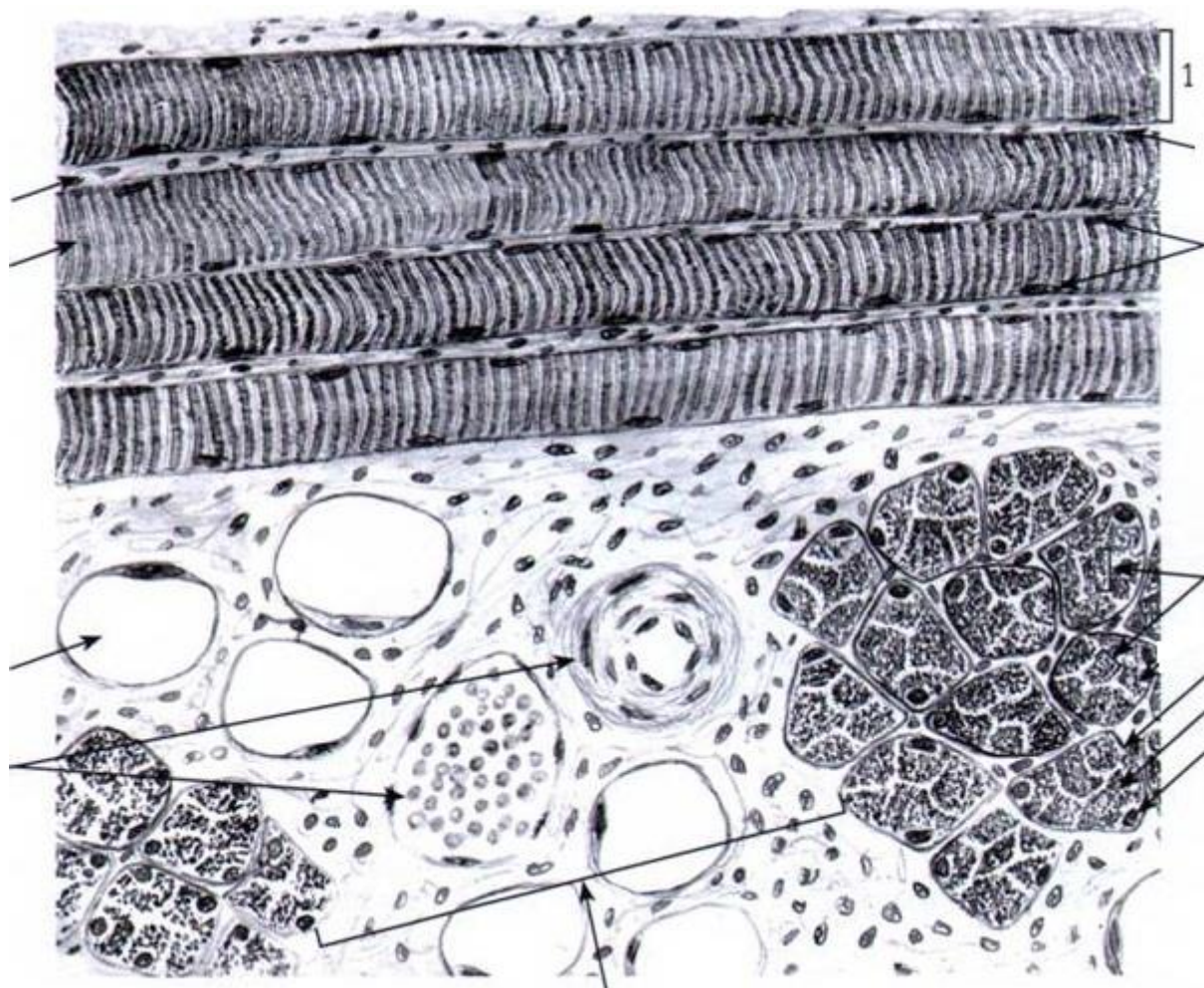


3. Мышечные ткани.

Препарат 12. Гладкая мышечная ткань (мочевой пузырь). Окраска гематоксилин-эозином.



Препарат 13. Поперечнополосатая скелетная мышечная ткань (язык). Окраска железный гематоксилин.




- 1 - мышечное волокно,
- 2 - сарколемма,
- 3 - саркоплазма,
- 4 - ядра,
- 5 - светлый диск,
- 6 - темный диск,
- 7 - миофибриллы.
- а - жировые клетки,
- б - кровеносные сосуды.

А - продольный разрез.
Б - поперечный разрез.

Рис. 13. Поперечнополосатая скелетная мышечная ткань.

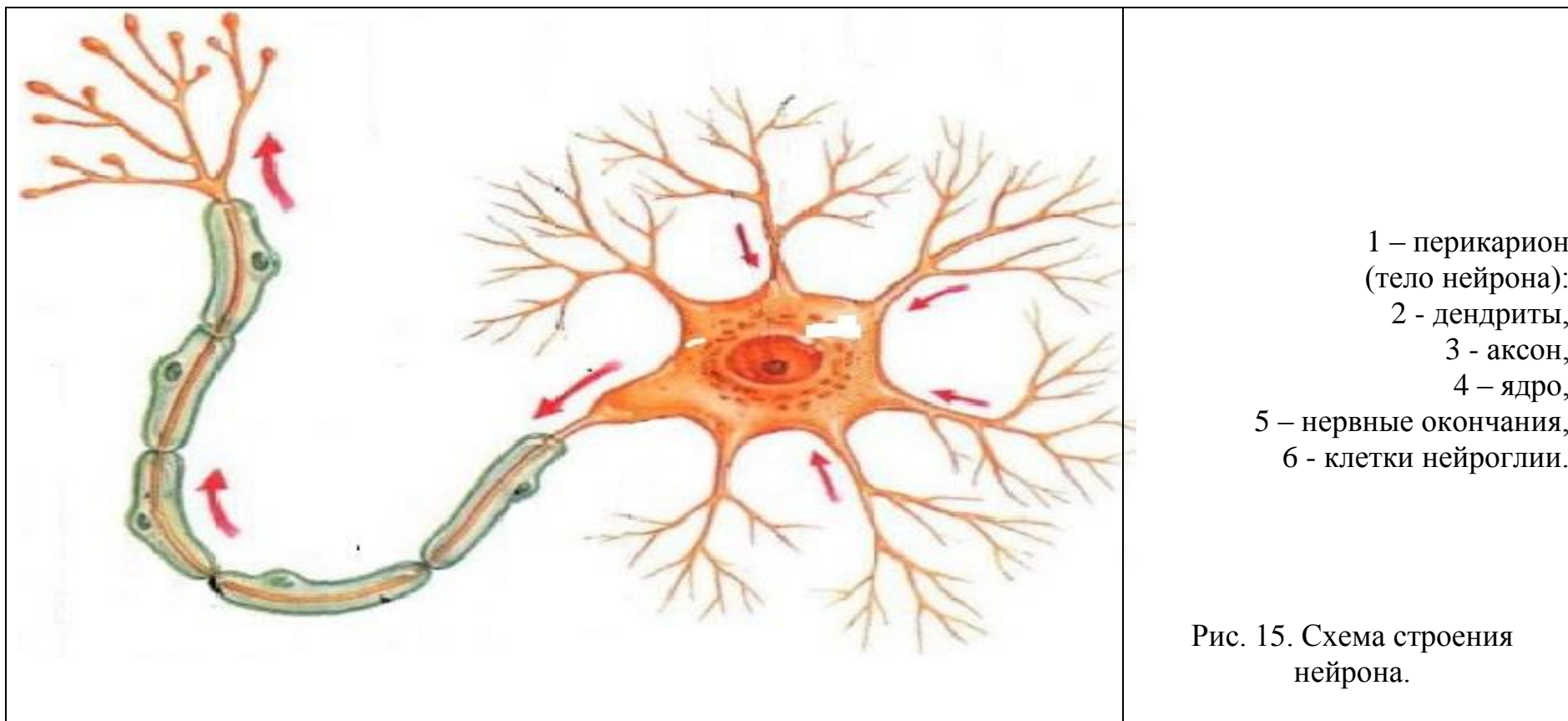
Препарат 14. Поперечнополосатая сердечная мышечная ткань (миокард). Окраска железный гематоксилин.

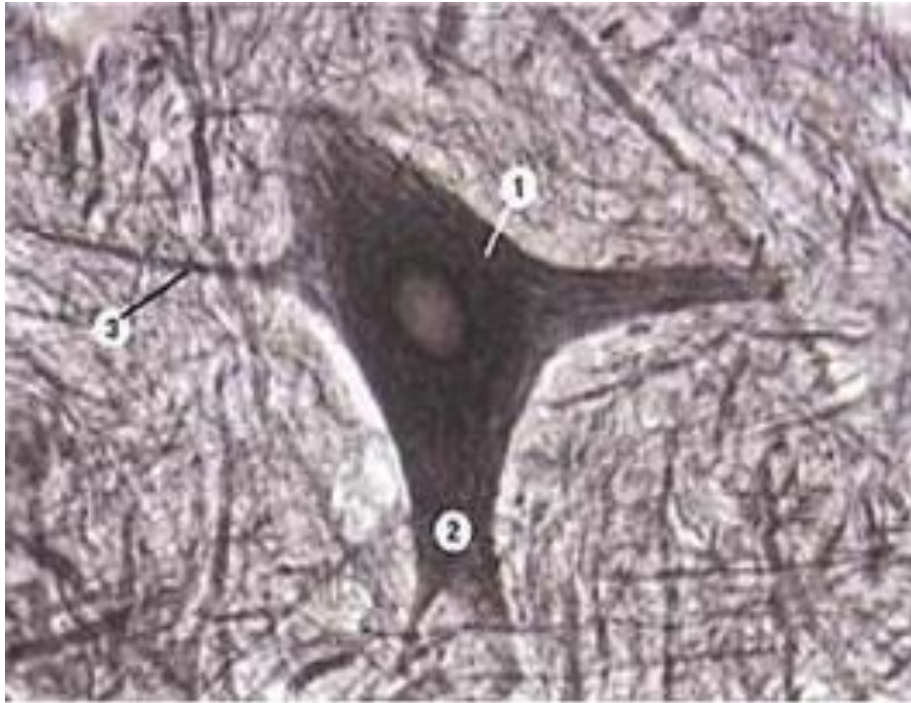


- 1 - кардиомиоцит,
 - 2 - сарколемма,
 - 3 - саркоплазма,
 - 4 - вставочные пластинки,
 - 5 - светлый диск,
 - 6 - темный диск,
 - 7 - прослойки рыхлой соединительно ткани,
- А – продольный разрез.
Б – поперечный разрез.

Рис. 14. Поперечнополосатая сердечная мышечная ткань.

4. Нервная ткань. Изучить строение нервной ткани. Изучить строение нервных клеток и нервных волокон. Отметить особенности строения миелиновых и безмиелиновых нервных волокон. Изучить строение нервных окончаний.

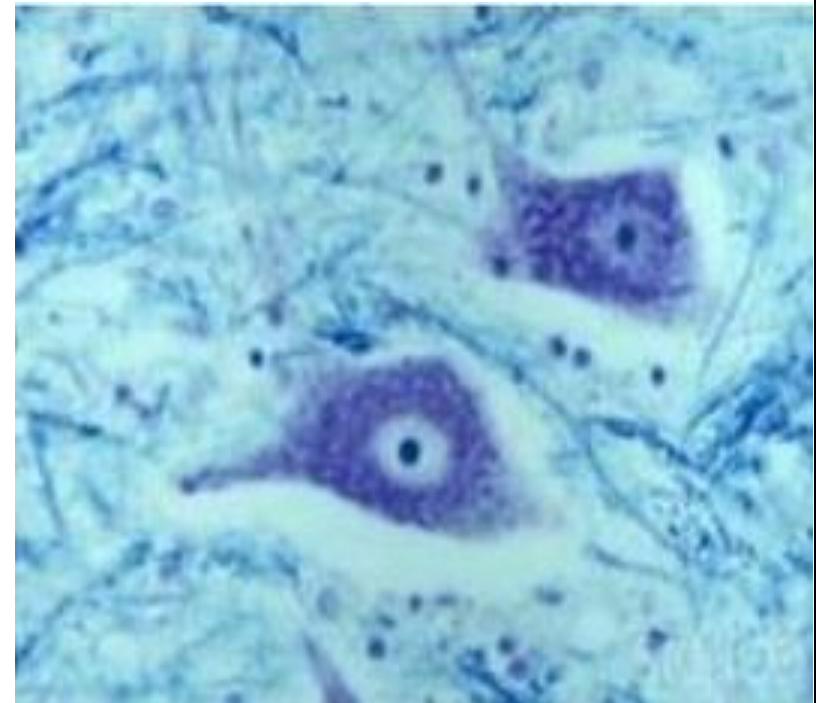




1 - нейрофибриллы,
 ___ - ядро, ___ - цитоплазма,
 ___ - отростки: а) - аксон (нейрит), б) - дендриты

Препарат 15. Нейрофибриллы в мультиполярных нервных клетках спинного мозга. Поперечный срез спинного мозга, импрегнированный нитратом серебра.


Рис. 16.



1 - базофильное вещество или тигроидное вещество (глыбки Ниссля или хроматофильное вещество),
 ___ - ядро, ___ - цитоплазма.

Препарат 16. Базофильное вещество в мультиполярных нервных клетках спинного мозга. Окраска по Нислю.

Рис. 16а.



1 - осевой цилиндр, 2 - неврилемма,
 3 - миелиновая оболочка, 4 - перехват Ранвье,
 5 - шванновская клетка (нейроглия),
 6 - ядро клетки нейроглии.

Рис. 17. А - миелиновое нервное волокно;
 Б - безмиелиновое нервное волокно.

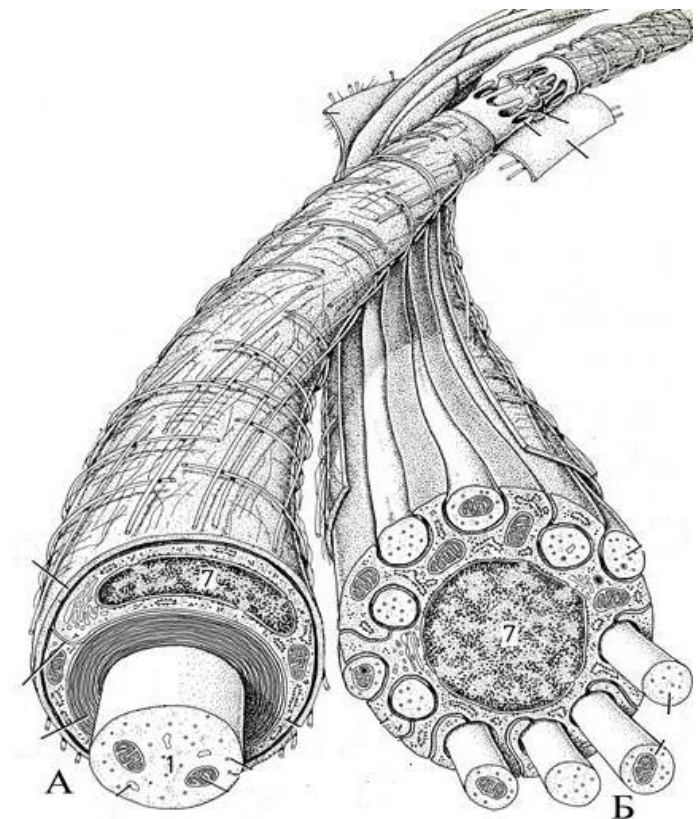
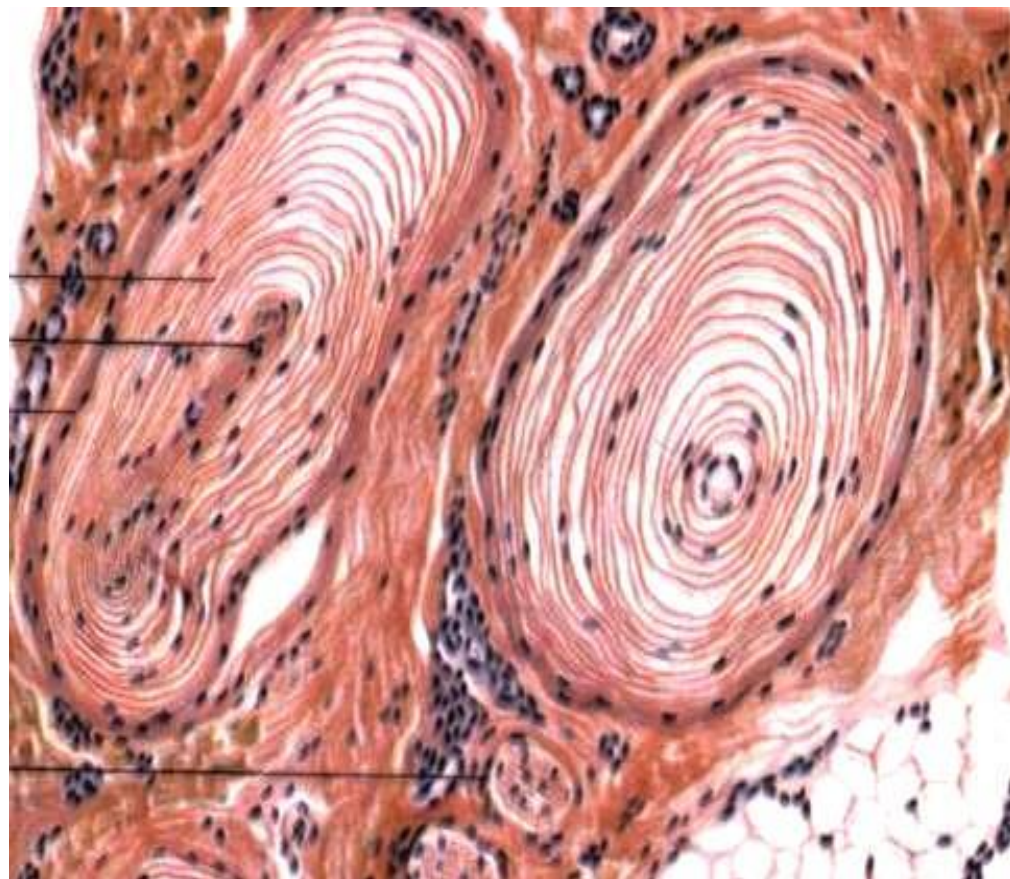


Рис. 17а. Схема строения:
 А - миелиновое нервное волокно;
 Б - безмиелиновое нервное волокно.

Препарат 17. Чувствительное нервное окончание. Тельце Фатер-Пачини. Окраска гематоксилин-эозином.



- 1 - соединительнотканная капсула,
- 2 - внутренняя колба,
- 3 - концевой отдел нервного волокна.

Рис. 18. Тельце Фатер-Пачини – инкапсулированное чувствительное нервное окончание.

Вопросы для самоконтроля:

1. Перечислите особенности строения эпителиальных тканей.
2. Дайте классификацию эпителиальных тканей.
3. Какой эпителий называется переходным?
4. На какие группы подразделяются лейкоциты? По каким признакам?
5. Чем отличается лимфа от крови?
6. Какие функции выполняют Т-лимфоциты и В-лимфоциты?
7. Какие виды клеток встречаются в рыхлой соединительной ткани? Их строение и функции.
8. Назовите способы выведения секрета из железистых клеток.
9. Из чего состоит плазма крови?
10. Какое строение имеет межклеточное вещество хрящевой ткани?
11. Чем представлено межклеточное вещество костной ткани?
12. Что такое остеон?
13. Укажите особенности строения и функции остеобластов, остеоцитов, остеокластов.
14. Что является структурной единицей пластинчатой костной ткани?
15. Как происходит регенерация сердечной мышечной ткани?
16. Чем представлен сократительный аппарат мышечного волокна?
17. Какое строение имеют кардиомиоциты?
18. Что такое нейроглия?
19. Перечислите особенности строения нейронов.
20. Какое строение имеет нервное волокно? Чем отличаются миелиновые волокна от безмиелиновых?

Тема зачтена _____

Занятие 3

Тема: Остеология.

Строение позвоночного столба. Строение шейных, грудных, поясничных и хвостовых позвонков. Особенности строения позвонков у разных видов животных. Крестцовая кость. Ребра, грудная кость.

Материальное обеспечение: анатомические препараты музея по остеологии.

Ход работы:

Используя музейные анатомические препараты, мультимедийные иллюстрации, схемы строения, учебник, компьютерную обучающую программу «CANINA», изучить строение костей и их расположение на теле основных видов сельскохозяйственных животных.

Вопросы для самоконтроля:

1. У какого вида животных ребро характеризуется следующими признаками: фасетка на бугорке слабоогнутая, шейка короткая, каудальный край толще краниального?
2. У какого вида животных имеется крыловая вырезка в атланте?
3. У какого вида животных крестцовая кость не имеет остистых отростков?
4. Какие кости образуют полный костный сегмент?
5. Сколько позвонков в грудном отделе у лошади?
6. Сколько позвонков в шейном отделе у свиньи?
7. Сколько позвонков в крестцовом отделе у собаки?
8. Сколько стернальных ребер у коровы?
9. У какого вида животных грудная кость характеризуется следующими признаками: тело сжато с боков, имеется «соколок», мечевидный отросток отсутствует?
10. Остистые отростки каких позвонков образуют костную основу холки лошади?

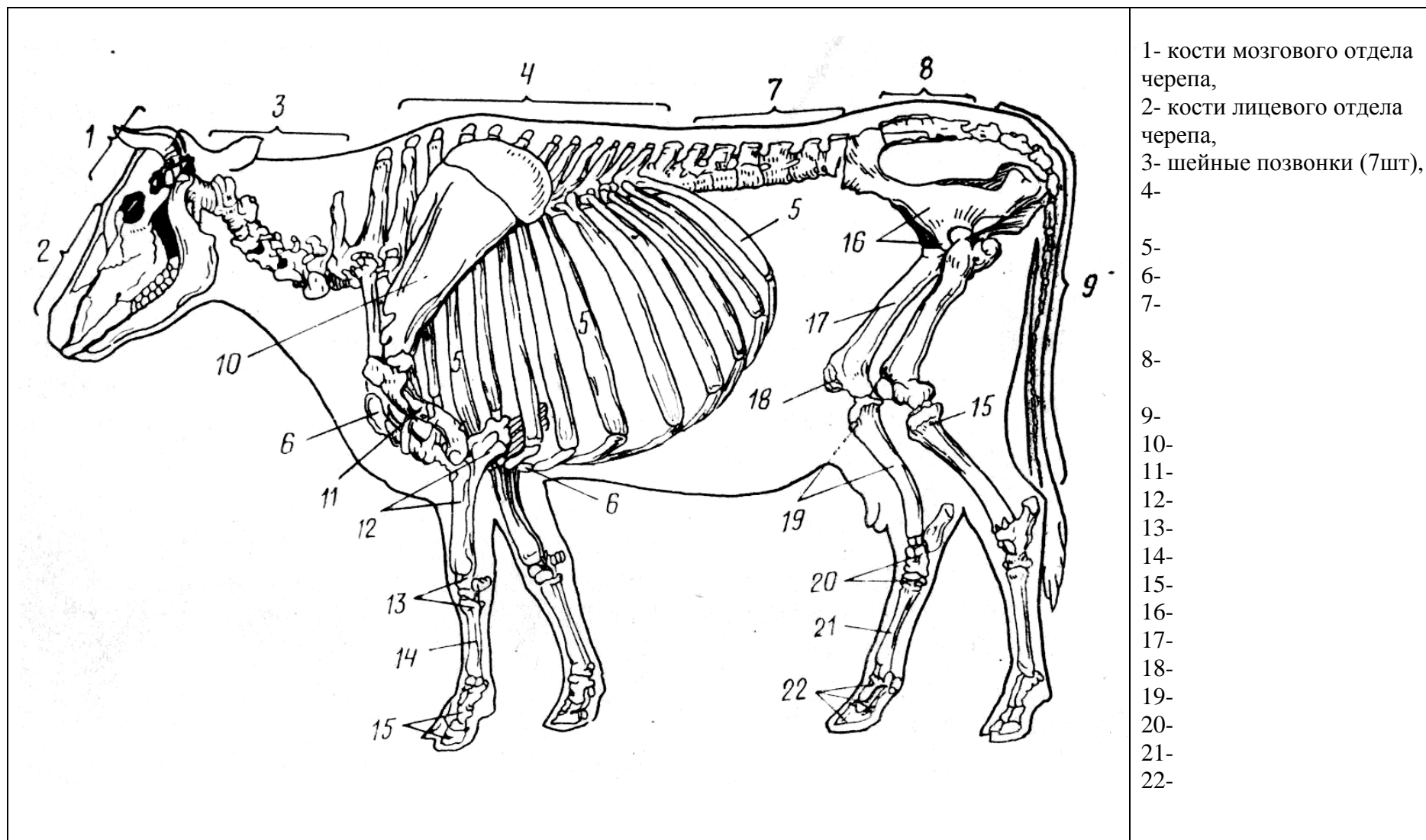


Рис. 1. Скелет коровы.

Занятие 4

Тема: Кости и суставы грудной конечности. Кости и суставы тазовой конечности.

Материальное обеспечение: анатомические препараты музея по остеологии и артросиндесмологии.

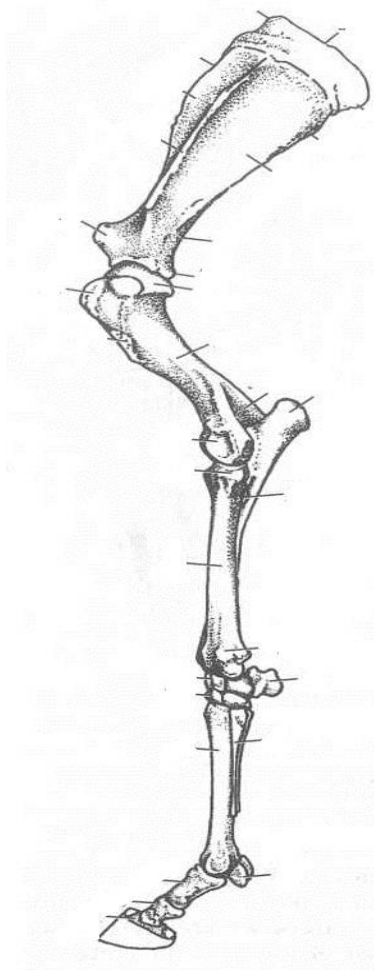
Ход работы:

Используя музейные анатомические препараты, мультимедийные иллюстрации, схемы строения, учебник, компьютерную обучающую программу «CANINA», изучить строение и расположение костей на теле основных видов сельскохозяйственных животных.

Вопросы для самоконтроля:

1. У каких видов животных на лопатке бугор ости загнут каудально?
2. Какая кость в проксимальном ряду запястья расположена латерально?
3. Дайте характеристику плечевому суставу.
4. Какая кость образует плечевой пояс у основных домашних животных?
5. У каких видов животных имеется акромион на лопатке?
6. У каких видов животных проксимальный эпифиз плечевой кости имеет три бугорка?
7. У каких видов животных плечевая кость имеет надблоковое отверстие?
8. У каких видов животных локтевая кость доходит только до середины лучевой кости?
9. Какие кости образуют путовый и венечный суставы?
10. Где располагаются сесамовидные кости передней конечности?

Рис. 1. Кости и суставы передней конечности:



- 1 - _____,
- 2 - _____,
- 3 - _____,
- 4 - _____,
- 5 - _____,
- 6 - _____,
- 7 - _____,
- 8 - _____,
- 9 - _____,
- 10 - _____,
- 11 - _____,
- 12 - _____,
- 13 - _____,
- 14 - _____,
- 15 - _____,
- 16 - _____,
- 17 - _____,
- 18 - _____,
- 19 - _____,
- 20 - _____.

Суставы: _____

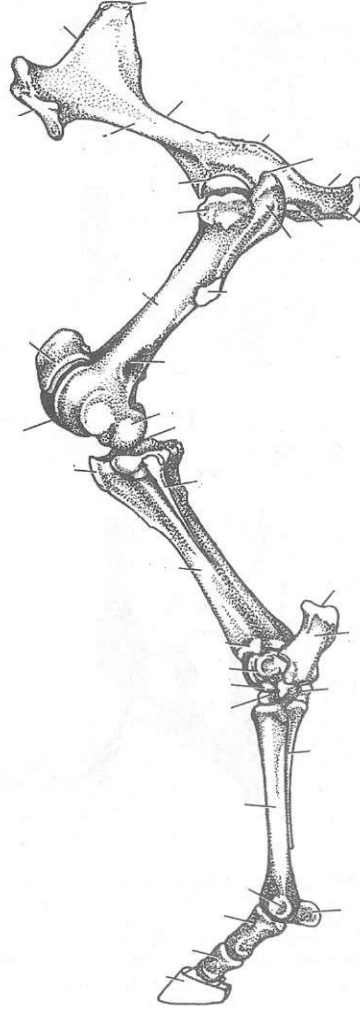
<p>1 - _____,</p> <p>2 - _____,</p> <p>3 - _____,</p> <p>4 - _____,</p> <p>5 - _____,</p> <p>6 - _____,</p> <p>7 - _____,</p> <p>8 - _____,</p> <p>9 - _____,</p> <p>10 - _____,</p> <p>11 - _____,</p> <p>12 - _____,</p> <p>13 - _____,</p> <p>14 - _____,</p> <p>15 - _____,</p> <p>16 - _____,</p> <p>17 - _____,</p> <p>18 - _____,</p> <p>19 - _____,</p> <p>20 - _____.</p> <p>Суставы: _____</p> <p>_____</p> <p>_____</p> <p>_____</p> <p>_____</p>	
--------------------------------------------------------------------------------------------------------------------------------------------------------------------------------------------------------------------------------------------------------------------------------------------------------------------------------------------------------------------------------------------------------------------------------------------------------------	--------------------------------------------------------------------------------------

Рис. 2. Кости и суставы задней конечности:

Вопросы для самоконтроля:

1. Дайте характеристику тазобедренному суставу.
2. Какие кости образуют скакательный (заплюсневый) сустав?
3. Как называется бугор на латеральной поверхности крыла подвздошной кости?
4. Какие кости образует тазовый пояс у основных домашних животных?
5. Где располагается самая крупная сесамовидная кость скелета животного?
6. Какие кости образуют вход в тазовую полость?
7. Какие кости срослись и образовали тазовую кость?
8. У каких видов домашних животных имеется развитая малая берцовая кость?
9. У каких видов животных бедренная кость характеризуется следующими признаками: имеется третий вертел, плантарная ямка глубокая, ямка головки треугольная и смещена на край?
10. У каких видов животных суставная поверхность блока большеберцовой кости имеет прямые гребни?

Тема зачтена _____
(подпись преподавателя)

Занятие 5

Тема: Кости мозгового и лицевого отделов черепа.

Материальное обеспечение: анатомические препараты музея по остеологии.

Ход работы:

Используя музейные анатомические препараты, мультимедийные иллюстрации, схемы строения, учебник, компьютерную обучающую программу «CANINA», изучить строение и расположение костей мозгового и лицевого отделов черепа у основных видов сельскохозяйственных животных.

Вопросы для самоконтроля:

1. У каких видов животных на теле резцовой кости зубные альвеолы отсутствуют?
2. У каких видов животных орбита замкнута?
3. Какие кости образуют ротовую полость?
4. Какие кости лицевого отдела соединяются с костями мозгового отдела скелета головы суставами?
5. Назовите основные части височной кости.
6. Назовите отверстие клинонебной (крылонебной) ямки, ведущее в подглазничный канал.
7. Назовите основные части клиновидной кости.
8. Какие кости образуют вход и выход носовой полости?
9. Какое строение имеет подъязычная кость?
10. Какие кости имеют пазухи?

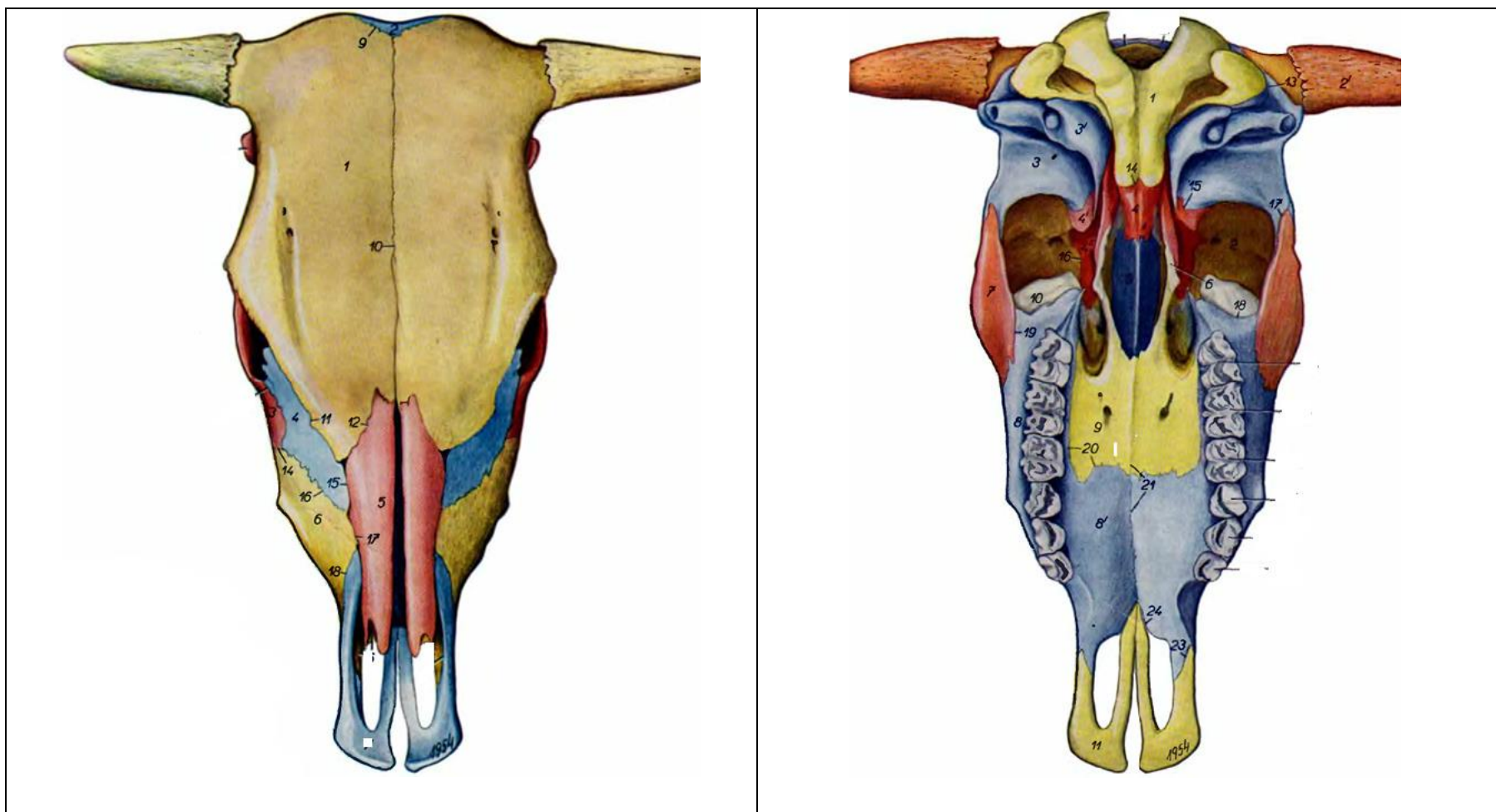


Рис. 1. Череп крупного рогатого скота: А – дорсальная поверхность, Б – базальная поверхность.
 1 - лобная кость, 2 - затылочная кость, 3 - слезная кость, 4 - носовая кость, 5 - верхнечелюстная кость,
 6 - резцовая кость, 7 - клиновидная кость, 8 - межтеменная кость, 9 - височная кость, 10 - теменная кость,
 11 - небная кость, 12 - крыловидная кость, 13 - сошник, 14 - скуловая кость.

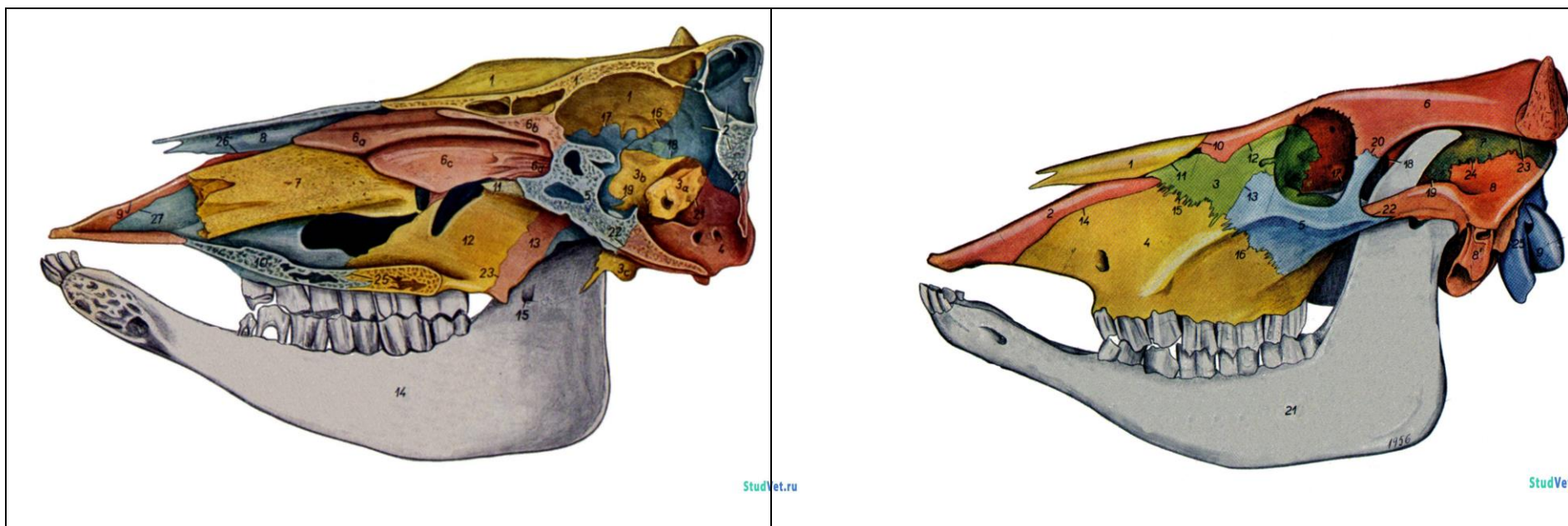


Рис. 1. Череп крупного рогатого скота: А – сагиттальный распил, Б – латеральная сторона.

1 - лобная кость, 2 - затылочная кость, 3 - слезная кость, 4 - носовая кость, 5 - верхнечелюстная кость,
 6 - резцовая кость, 7 - клиновидная кость, 8 - межтеменная кость, 9 - височная кость, 10 - теменная кость,
 11 - небная кость, 12 - крыловидная кость, 13 - решетчатая кость, 14 - скуловая кость, 15 - носовые раковины,
 16 - нижнечелюстная кость.

Тема зачтена _____
 (подпись преподавателя)

Занятие 6, 7

Тема: Миология. Мышцы головы, плечевого пояса, грудных и брюшных стенок, позвоночного столба.

Мышцы грудной конечности: плечевого, локтевого, запястного и пальцевых суставов.

Мышцы тазовой конечности: тазобедренного, коленного, заплюсневого и пальцевых суставов.

Материальное обеспечение: анатомические препараты музея по миологии.

Ход работы:

Используя музейные анатомические препараты, мультимедийные иллюстрации, схемы строения, учебник и практикум, компьютерную обучающую программу «CANINA», изучите расположение мышц на теле у основных видов сельскохозяйственных животных. Заполните таблицу.

Мышца	Точки прикрепления	Основные особенности	Расположение	Функции
ОТДЕЛ ТЕЛА				
Мышцы брюшной стенки				
Наружная косая мышца живота - <i>m. obliquus abdominis externus</i>	От стернальных концов всех ребер, начиная от 4-5-го. Оканчивается тремя пластинками: брюшной - по средней линии живота; тазовой – на подвздошной и лонных костях, бедренной – на медиальной поверхности бедра	На границе брюшной и тазовой пластинок имеется подкожное отверстие <i>пахового канала</i>	Представляет собой верхний слой брюшного пресса. Лежит на внутренней косой м. живота	Поддерживает внутренности, способствует выдоху, дефекации, мочеиспусканию, родам
Внутренняя косая мышца живота - <i>m. obliquus abdominis internus</i>	От маклока и поперечно-реберных отростков поясничных позвонков, веерообразно расширяясь вниз и вперед, до последних ребер и	У лошади – только от маклока. Каудальный край вместе с тазовой пластинкой наружной косой м. живота образует	На поперечной мышце живота, прикрыта наружной косой мышцей живота	Те же

	средней линии живота	<i>брюшное отверстие пахового канала</i>		
Прямая мышца живота - <i>m. rectus abdominis</i>	Сухожилием от 4-9-го реберных хрящей и грудины до лонного бугорка и гребня лонной кости, соединяется с одноименной мышцей по средней линии живота	Лежит широкой лентой вдоль нижней поверхности живота. Имеет <i>поперечные сухожилия</i>	На сухожилии поперечной мышцы живота	Те же
Поперечная мышца живота - <i>m. transversus abdominis</i>	От поперечно-реберных отростков поясничных позвонков, соединяется с одноименной мышцей по средней линии живота	Пластинчатое сухожилие правой и левой мышц вместе с сухожилиями остальных брюшных мышц формирует <i>белую линию живота</i>	На поперечной брюшной фасции, прикрыта остальными мышцами живота	Те же
Мышцы грудной клетки				
Лестничная - <i>m. scalenus</i>				

Занятие 8

Тема: Кожа и её производные. Рога, копыта, мякиши и др. Сальные и потовые железы. Молочная железа. Строение и форма вымени.

Задание:

1. Изучить гистологическое строение кожи без волос.
2. Изучить гистологическое строение кожи с волосом.
3. Познакомится со строением производных кожного покрова. Изучить строение волос, рогов, копыта и копытца, мякишей. Изучить строение молочной железы.

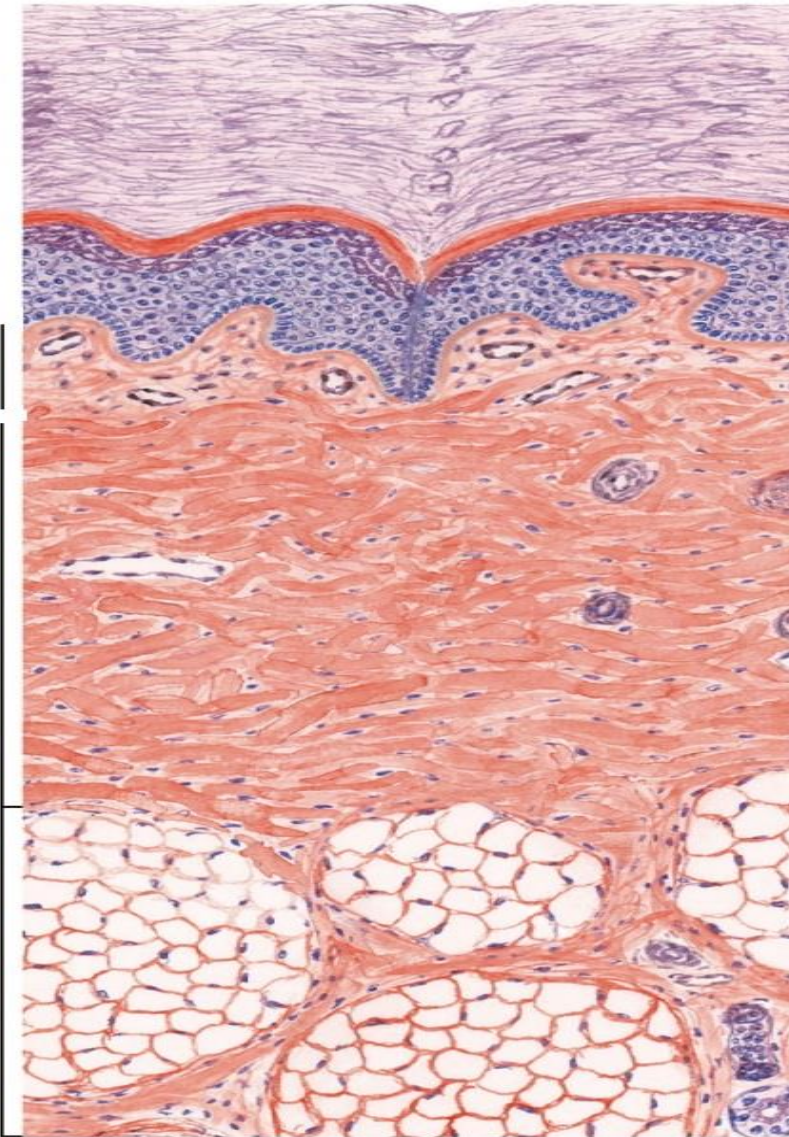
Анатомические препараты: анатомические препараты музея по дерматологии.

Гистологические препараты: кожа без волос, кожа с волосом (кожа коровы), молочная железа, молочная железа коровы в период лактации.

Ход работы:

1. Используя гистопрепарат, схемы строения, изучить гистологическое строение кожи без волос.

Препарат 1. Кожа пальца человека. *Окраска гематоксилин-эозином.*



I - эпидермис (многослойный плоский ороговевающий эпителий):

- ___ - базальная мембрана,
- ___ - базальный слой,
- ___ - шиповатый слой.
- ___ - зернистый слой,
- ___ - блестящий слой,
- ___ - роговой слой.

II - дерма (собственно кожа):

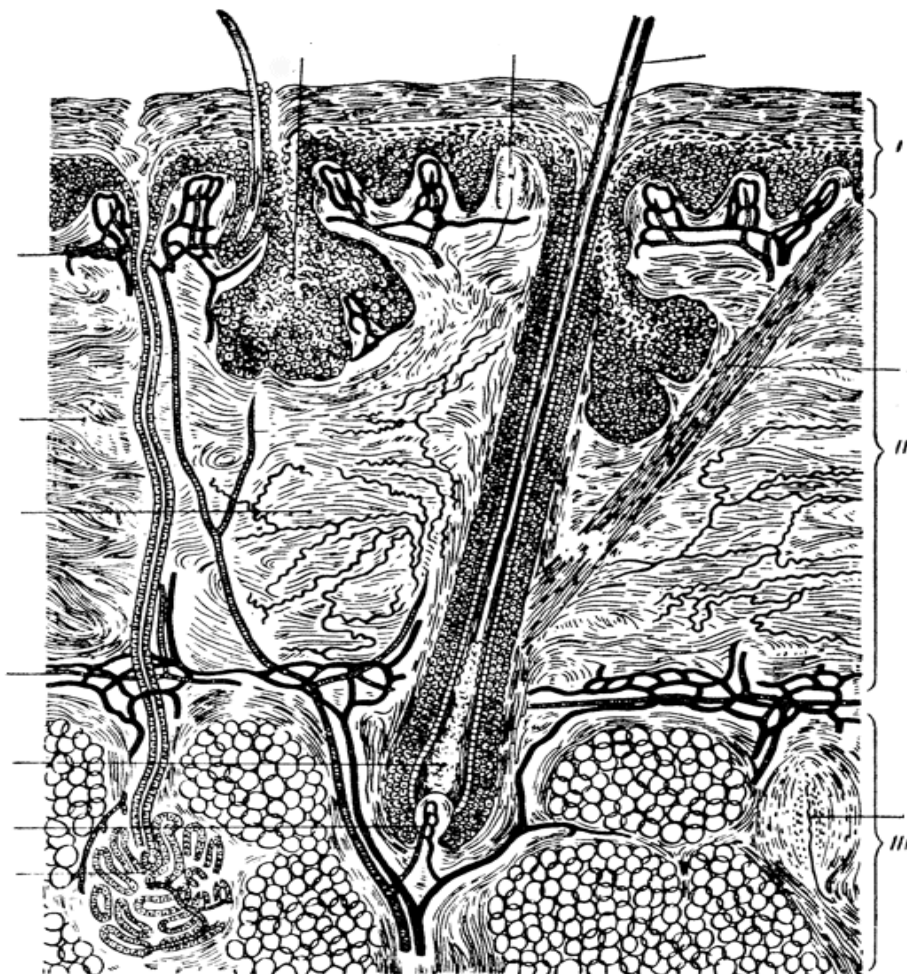
- ___ - сосочковый слой,
- ___ - сетчатый слой.

III - подкожная основа (гиподерма).

- ___ - выводной проток потовой железы.

Рис. 1. Кожа на безволосом участке.

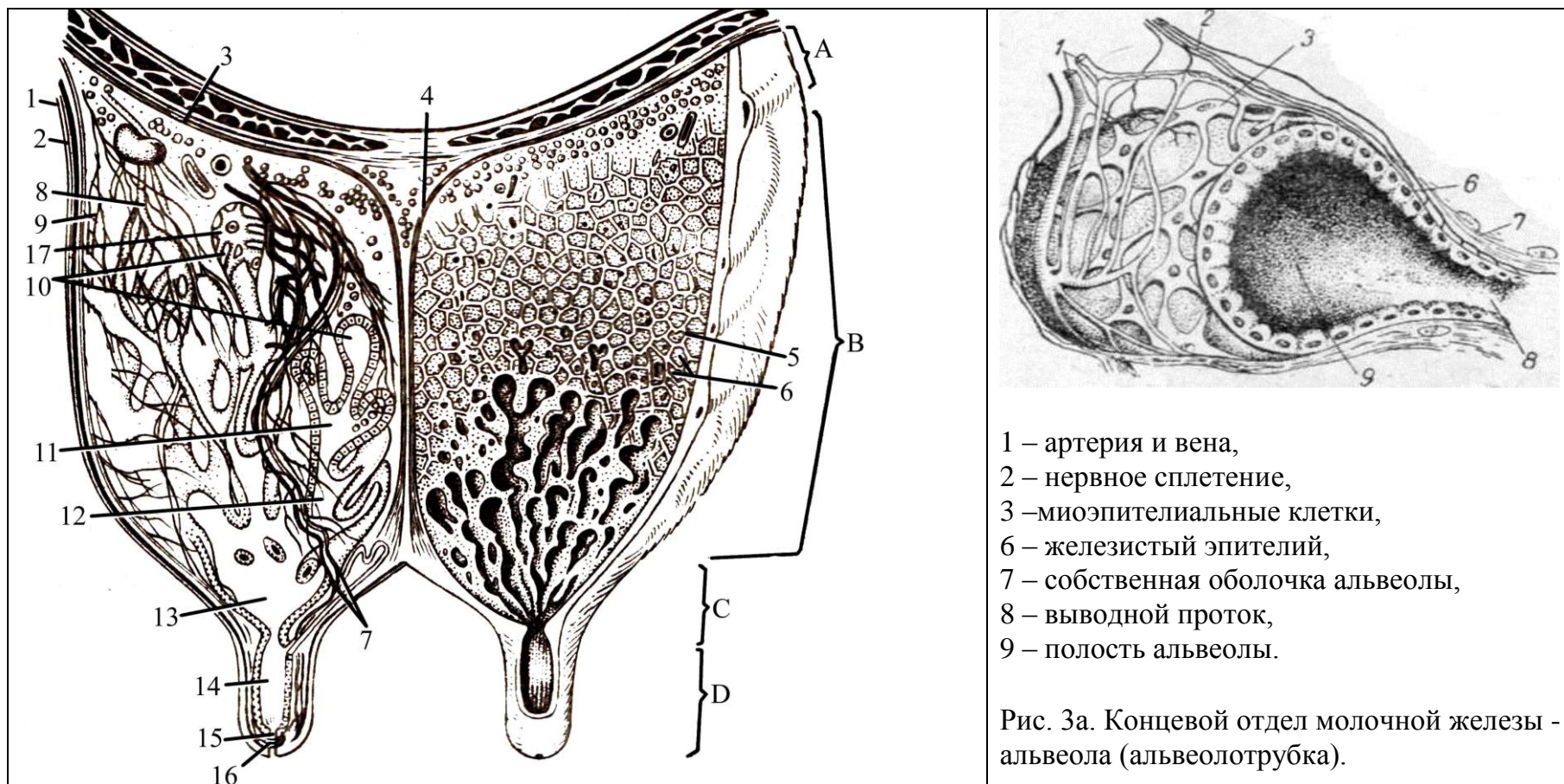
2. Используя гистопрепарат, схемы строения, изучить гистологическое строение кожи с волосом.
 Препарат 2. Кожа с волосом. Окраска гематоксилин-эозином.



- I – эпидермис,**
II – дерма (собственно кожа),
III – подкожная основа (гиподерма).
- ___ - стержень волоса,
 - ___ - корень волоса,
 - ___ - волосяная сумка,
 - ___ - наружное корневое влагалище,
 - ___ - внутреннее корневое влагалище,
 - ___ - волосяная луковица,
 - ___ - волосяной сосочек,
 - мышца-подниматель волоса,
 - ___ - волосяной фолликул,
 - ___ - сальная железа,
 - ___ - концевой отдел потовой железы,
 - ___ - волос:
 - ___ - кутикула,
 - ___ - корковое вещество,
 - ___ - мозговое вещество.

Рис. 2. Кожа с волосом.

3. Познакомится со строением производных кожного покрова.



- 1 – артерия и вена,
- 2 – нервное сплетение,
- 3 – миоэпителиальные клетки,
- 6 – железистый эпителий,
- 7 – собственная оболочка альвеолы,
- 8 – выводной проток,
- 9 – полость альвеолы.

Рис. 3а. Концевой отдел молочной железы - альвеола (альвеолотрубка).

Рис. 3. Схема строения молочной железы коровы: А - основание, В - тело, С – дно с сосками (D).

___ - поверхностная фасция, ___ - глубокая фасция, ___ - подвешивающая связка вымени, ___ - сосковая цистерна, ___ - дольки вымени, ___ - междольковая соединительная ткань, ___ - кровеносные сосуды, - лимфатические сосуды, ___ нервы, ___ - молочные каналы, ___ - молочные ходы, ___ - молочная цистерна, ___ - сосковый канал, ___ - сфинктер соска, ___ - кожа, ___ - альвеолы (альвеолотрубки).

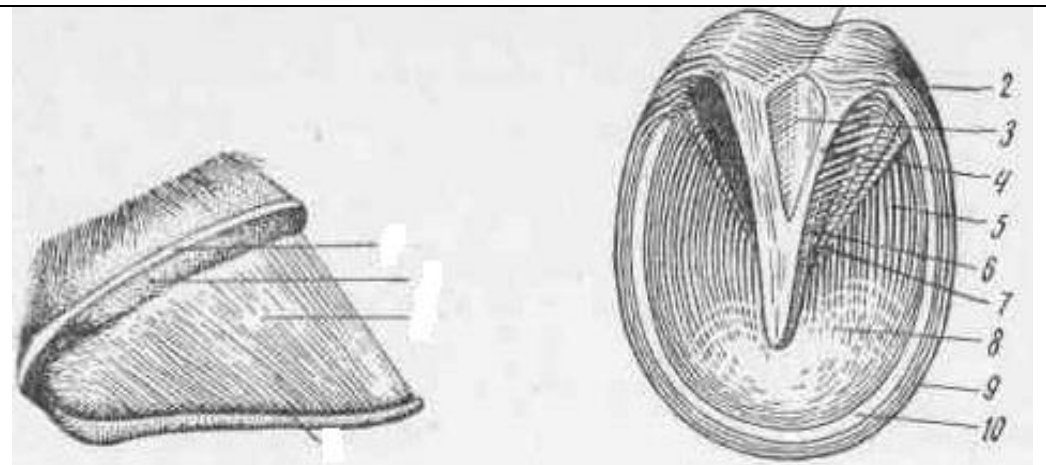
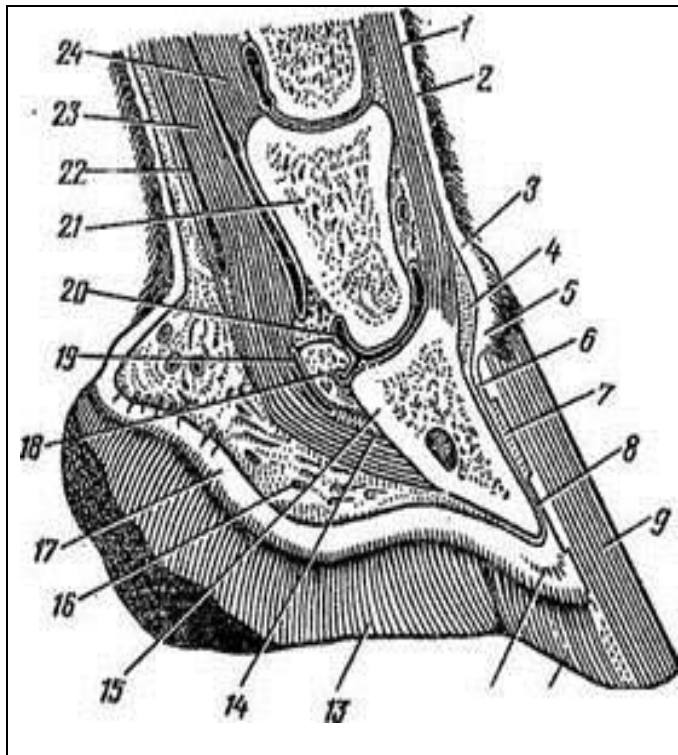


Рис. 4а. Строение пальца лошади с латеральной стороны и со стороны подошвы: а – кайма, б – венчик, в – стенка, г – подошва; ___ подушка мякиша, ___ белая линия, ___ межножковая борозда, ___ подошвенный край, ___ стрелка мякиша, ___ ножки стрелки, ___ верхушка стрелки, ___ пяточные углы, ___ подошва, ___ заворотные части.

Рис.4. Сагиттальный разрез копыта лошади:

___ - подкожный слой, ___ основа кожи, ___ - основа кожи каймы с сосочками, ___ - подкожный слой каймы, ___ - основа кожи венчика, ___ - основа кожи стенки, ___ - листочки основы кожи, ___ - надкостница, ___ - роговая стенка копыта, 10 - белая линия, 11 - роговая подошва, 12 - основа кожи подошвы, 13 - роговая стрелка, ___ - челочно-копытная связка, ___ - копытная кость, ___ - подкожный слой мякиша, ___ - основа кожи мякиша с сосочками, ___ - челочная кость, ___ челочная bursa, ___ - суставная капсула копытного сустава, ___ - венечная кость, ___ - сухожильное влагалище сгибателя пальца, ___ - сухожилие глубокого сгибателя пальца, ___ - прямая связка сесамовидных костей.

Вопросы для самоконтроля:

1. Чем отличается кожа волосистой части тела от кожи без волос?
2. Опишите процесс ороговения эпидермиса; от чего зависит его интенсивность?
3. Опишите строение и функционирование молочной железы.
4. Расскажите о строении волоса и функции его слоев.
5. Каково строение рогового башмака копыта?
6. Опишите строение и характер функционирования потовых и сальных желез.
7. Назовите по международной номенклатуре слои кожи.
8. Как называются концевые отделы молочных желез?
9. Повреждена кожа. За счет каких клеточных слоев будет восстанавливаться эпидермис кожи?
10. Участок кожи облучают ультрафиолетовыми лучами. Какие клетки будут реагировать на это воздействие?

Тема зачтена _____
(подпись преподавателя)

Занятие 9

Тема: 1. Органы кроветворения и иммунной защиты: костный мозг, тимус, лимфатические узлы, селезенка.

2. Сердечно-сосудистая система. Строение сердца и сердечных оболочек. Большой и малый круги кровообращения. Аорта: дуга аорты, грудная и брюшная аорта. Основные артериальные магистрали туловища, головы, шеи, грудной и тазовой конечности. Артерии, типы и гистологическое строение.

Основные вены организма.

3. Лимфатическая система. Лимфатические узлы головы, шеи, туловища, грудной и тазовой конечности. Лимфатические протоки.

Задание:

1. Изучить гистологическое строение центральных органов кроветворения млекопитающих. Познакомиться со строением периферических органов кроветворения.

2. Изучить строение сердца и сердечных оболочек. Проводящая система сердца. Изучить гистологическое строение стенок артерий и вен. Отметить особенности строения стенок сосудов разного типа. Изучить гистологическое строение стенки сосудов микроциркуляторного русла - артериол, венул, капилляров. Большой и малый круги кровообращения. Аорта: дуга аорты, грудная и брюшная аорта. Основные артериальные магистрали туловища, головы, шеи, грудной и тазовой конечности. Основные вены организма.

3. Изучить расположение лимфатических узлов головы, шеи, туловища, грудной и тазовой конечности; лимфатических протоков. Изучить особенности строения стенок лимфатических капилляров, лимфатических сосудов и протоков.

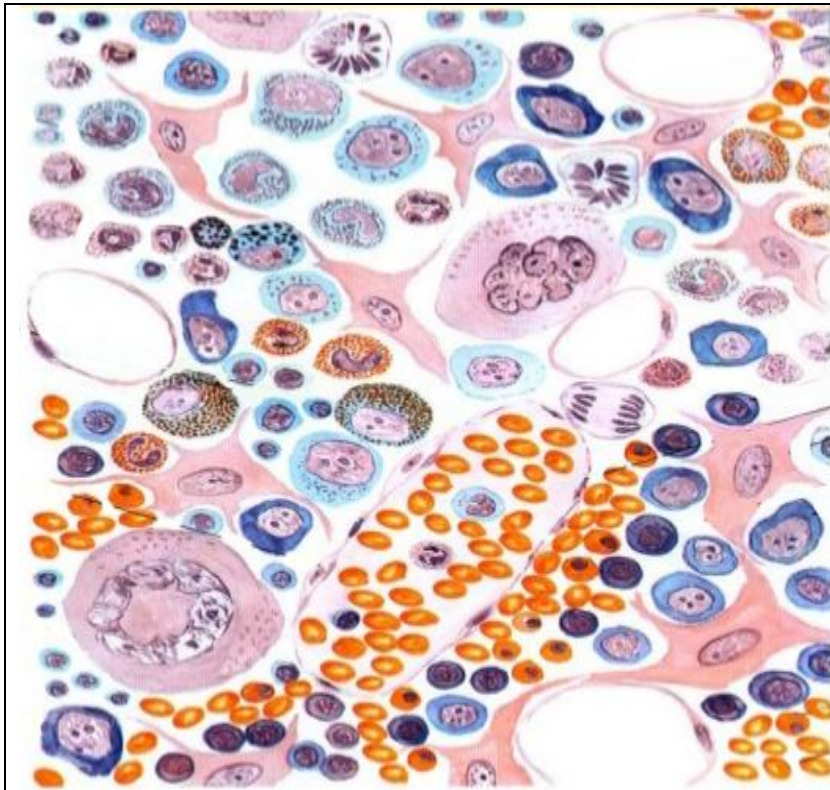
Анатомические и гистологические препараты по органам кроветворения, сердечно-сосудистой системе, органам лимфообращения.

Ход работы:

1.1. Используя гистопрепараты, плакаты, схемы, учебник, изучить строение центральных органов кроветворения и иммунной защиты млекопитающих.

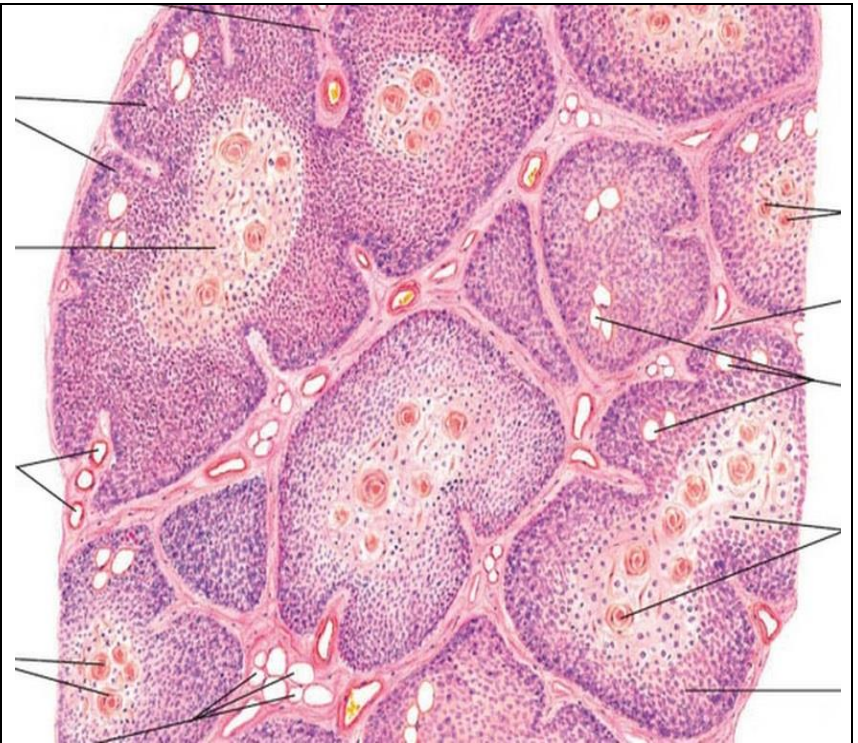Препарат 1. Красный костный мозг. Окраска гематоксилин-эозином.

Препарат 2. Тимус. Окраска гематоксилин-эозином.



1 - синусоидный капилляр, 2 - мегакариоциты,
3 - зрелые клетки крови (эритроциты, лейкоциты)
в синусоидном кровеносном капилляре,
4 - развивающиеся клетки крови.

Рис. 1. Красный костный мозг.

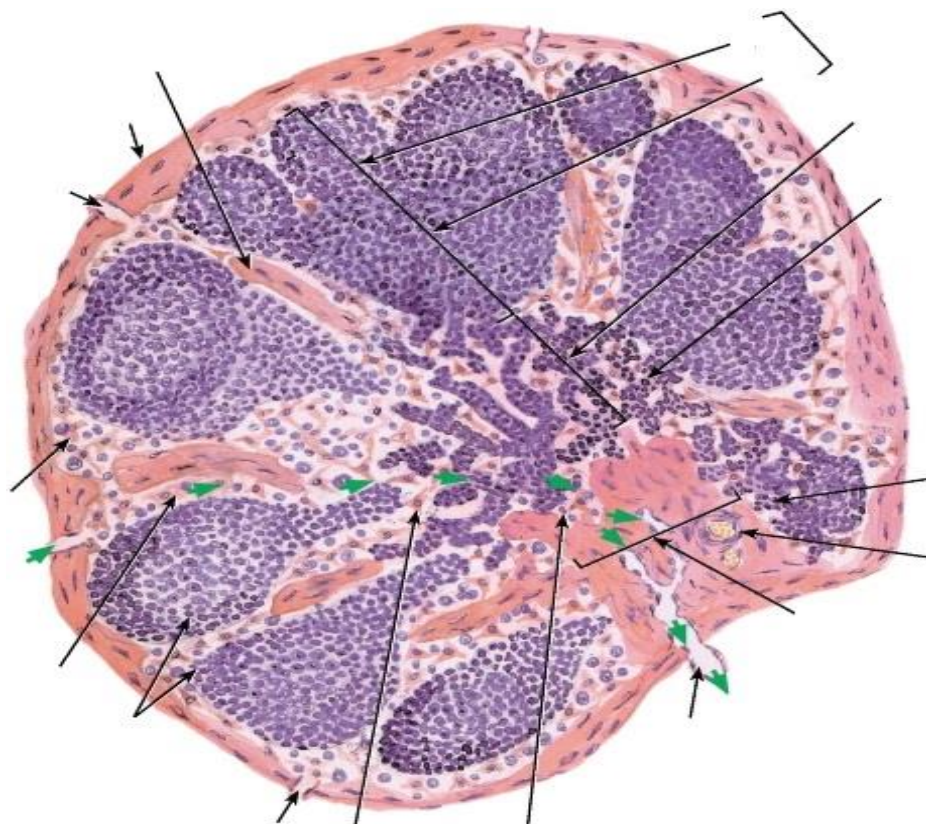


1 – долька тимуса, 2 – тимусные (Гассалья) тельца,
3 – корковое вещество, 4 – мозговое вещество,
5 – эпителиальная сеть коркового вещества,
6 – эпителиальная сеть мозгового вещества,
7 – междольковая соединительная ткань,
8 - артерия, 9 – капилляр, 10 – вена.

Рис. 2. Тимус.

1.2. Используя препараты, плакаты, схемы, атлас, изучить строение периферических органов крово-
творения.

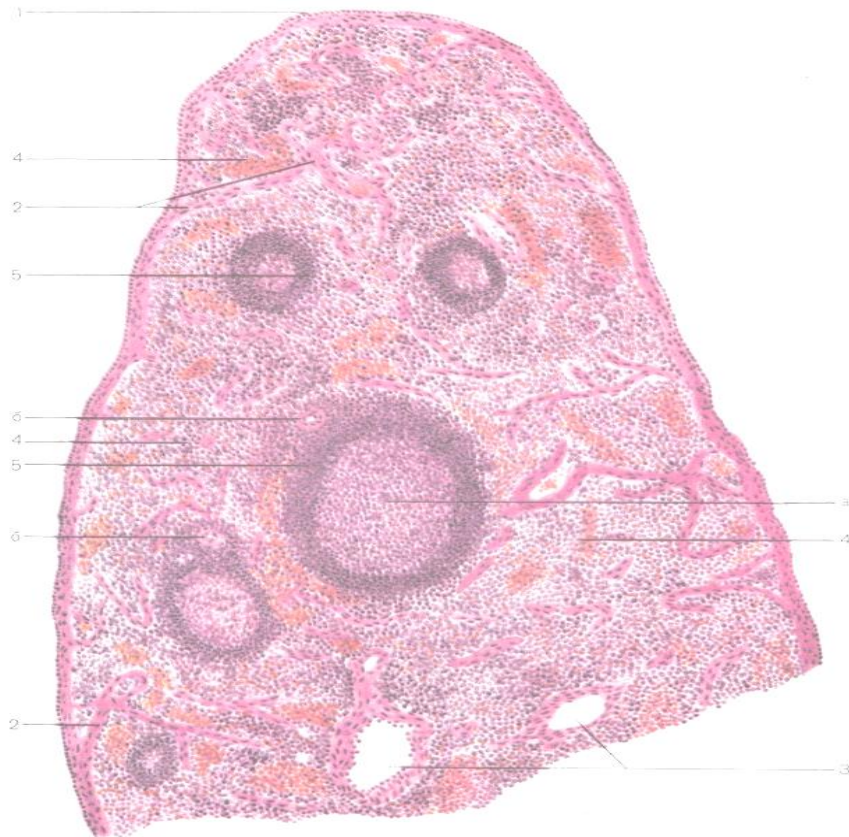
Препарат 3. Лимфатический узел. Окраска гематоксилин-эозином.



- ___ - капсула,
- ___ - трабекулы,
- ___ - ворота узла,
- выносящий лимфатический сосуд,
- приносящий лимфатический сосуд,
- ___ - корковое вещество,
- ___ - мозговое вещество,
- ___ - паракортикальная зона,
- ___ - лимфатические фолликулы
с реактивными центрами,
- ___ - мякотные тяжи,
- ___ - краевой синус,
- ___ - промежуточный синус,
- ___ - воротный синус.

Рис. 3. Лимфатический узел.

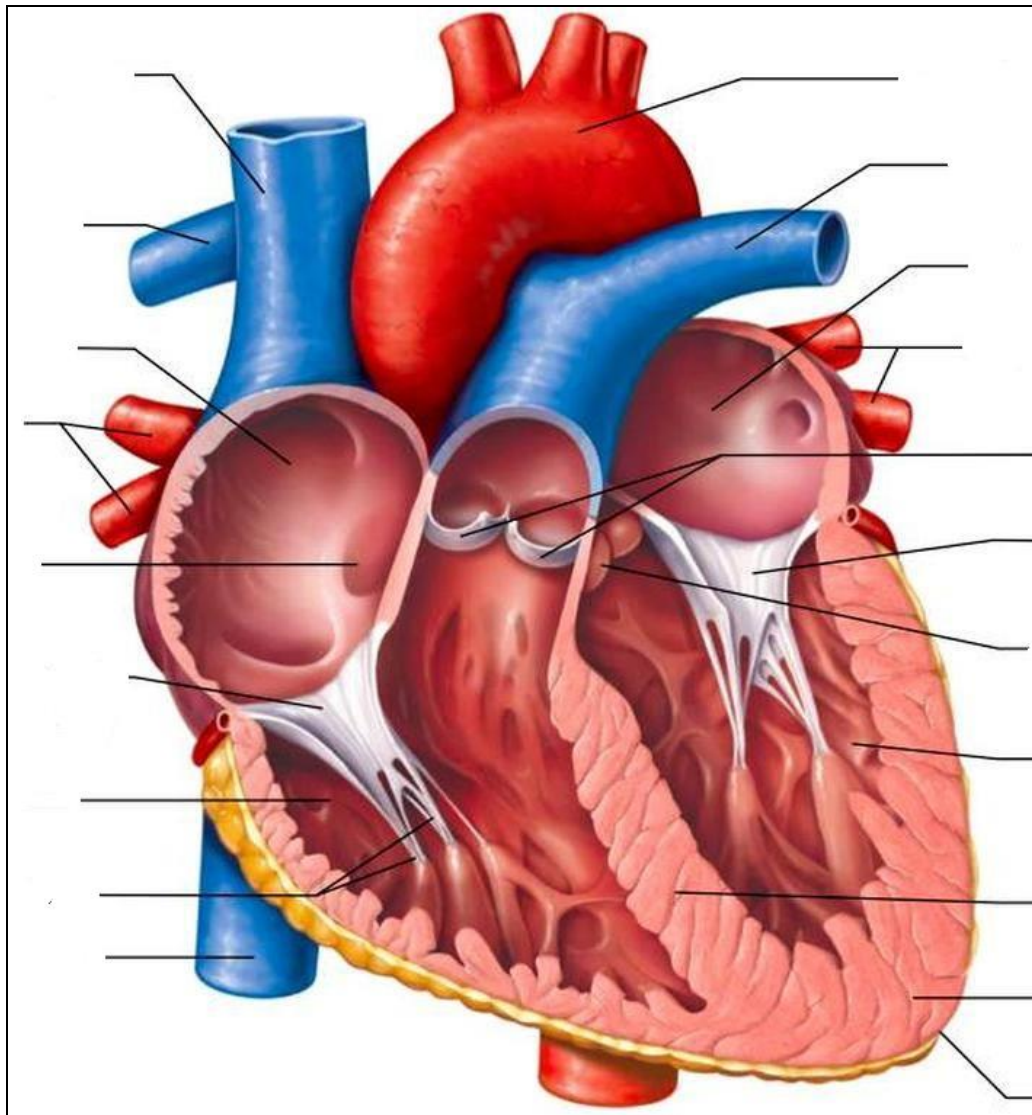
Препарат 4. Селезенка. Окраска гематоксилин-эозином.



- ___ - капсула,
- ___ - трабекулы,
- ___ - трабекулярные артерия и вена,
- ___ - красная пульпа,
- ___ - белая пульпа
(лимфатические фолликулы):
- ___ - центральная артерия,
- ___ - реактивный центр
фолликула.

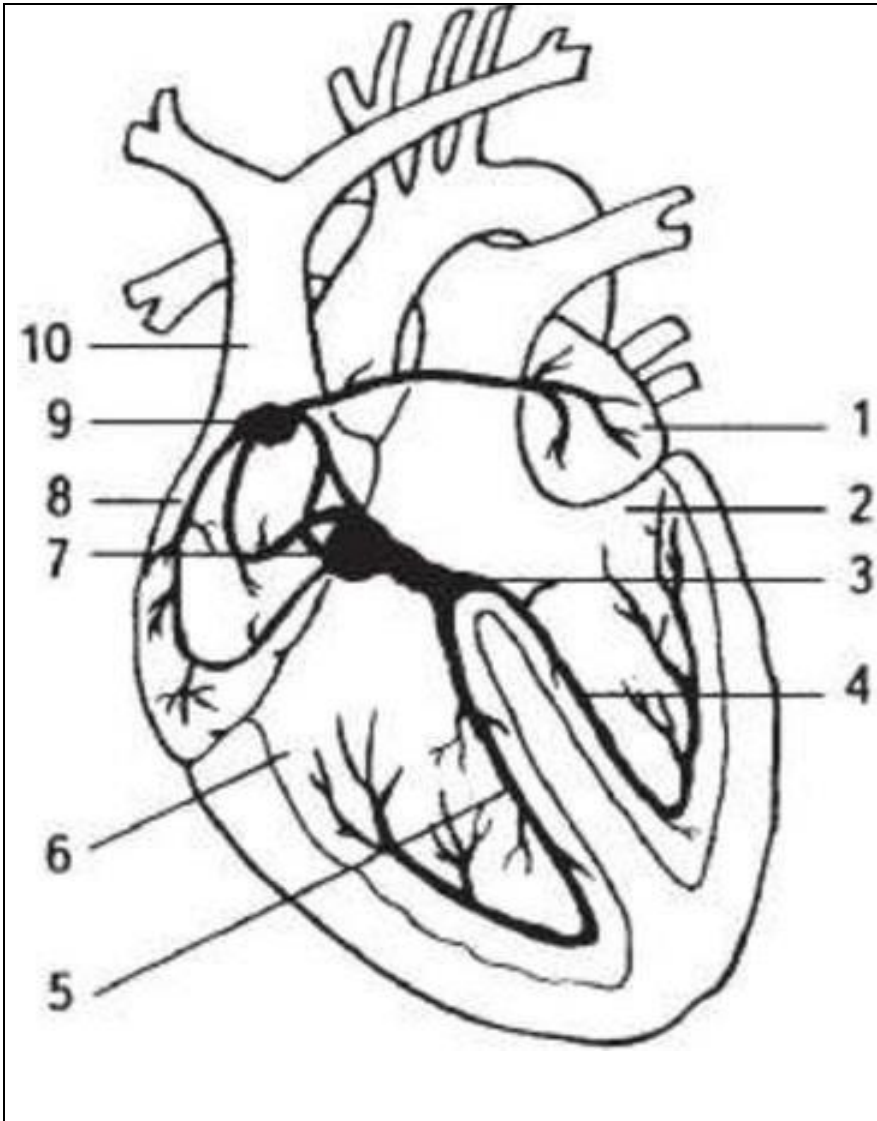
Рис. 4. Селезенка.

2.1. Сердечно-сосудистая система. Изучить строение сердца и сердечных оболочек. Проводящая система сердца.



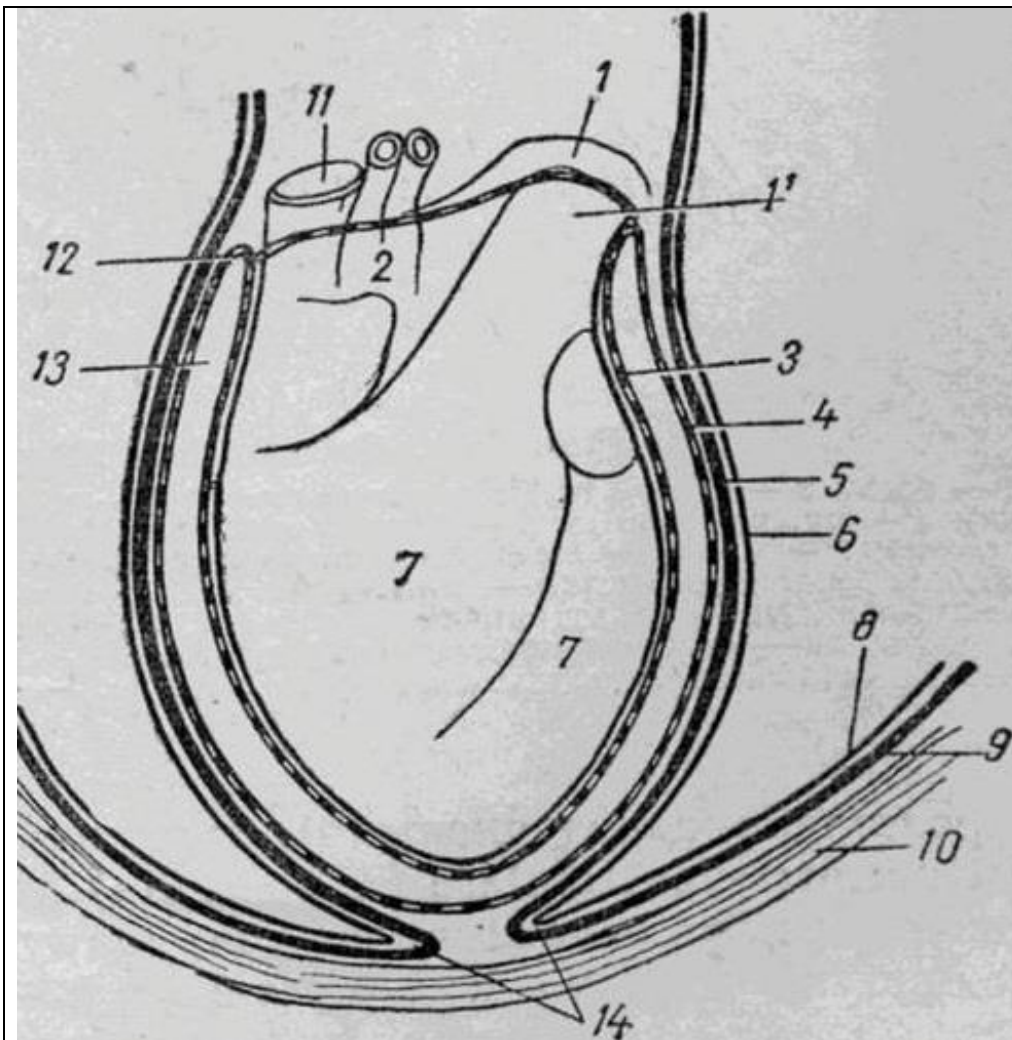
- 1 - аорта,
- 2 - легочные артерии ствол,
- 3 - полулунные клапаны,
- 4 - митральный клапан,
- 5 - трехстворчатый клапан,
- 6 - легочные вены,
- 7 - каудальная полая вена,
- 8 - краниальная полая вена,
- 9 - межжелудочковая перегородка
- 10 - миокард,
- 11 - сосочковые мышцы,
- 12 - эндокард,
- 13 - сухожильные струны,
- 14 - эпикард,
- 15 - предсердия,
- 16 - желудочки.

Рис. 5. Схема строения сердца.



- ___ - левое предсердие,
- ___ - левый желудочек,
- ___ - пучок Гисса,
- ___ - левая ножка пучка Гисса,
- ___ - правая ножка пучка Гисса,
- ___ - правый желудочек,
- ___ - предсердножелудочковый (атриовентрикулярный) узел,
- ___ - правое предсердие,
- ___ - синусопредсердный (синусный) узел,
- ___ - краниальная полая вена.

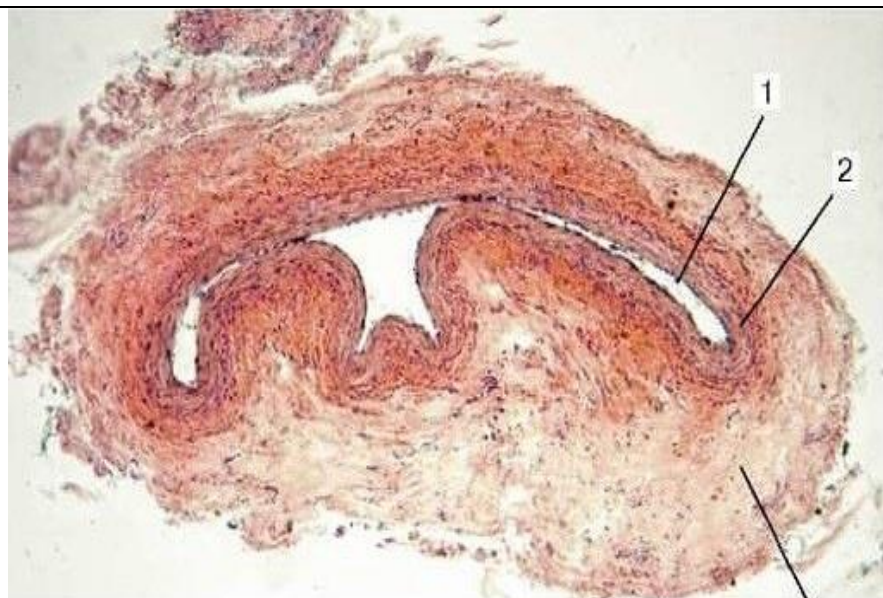Рис. 6. Схема нервно-мышечной системы сердца, проводящей возбуждение.



- ___ - аорта,
- ___ - легочная артерия,
- ___ - эпикард,
- ___ - перикард,
- ___ - фиброзный листок сердечной сорочки,
- ___ - перикардальная плевра,
- ___ - реберная плевра,
- ___ - внутригрудная фасция,
- ___ - грудная стенка,
- ___ - полая вена,
- ___ - переход париетального листка перикарда в эпикард,
- ___ - полость сердечной сумки,
- ___ - связки сердечной сумки.

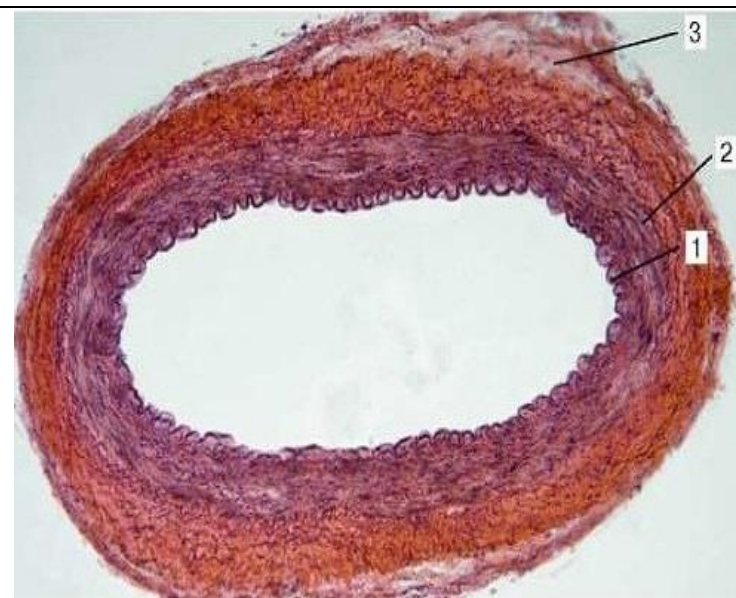
Рис. 7. Схема строения околосердечной сумки.

2.2. Изучить гистологическое строение стенки артерий, вен, сосудов микроциркуляторного русла. Препарат 2, 3, 4. Артерия и вена мышечного типа, брыжейка. Окраска гематоксилин-эозином.



___ - **внутренняя оболочка (интима):**
 а) - эндотелиальный слой,
 б) - подэндотелиальный слой;
 ___ - **средняя оболочка (медия);**
 ___ - **наружная оболочка (адвентиция);**
 в) - сосуды сосудов.

Рис. 8. Вена мышечного типа.



___ - **внутренняя оболочка (интима):**
 ___ - эндотелиальный слой, ___ - подэндотелиальный слой,
 ___ - внутренняя эластическая мембрана;
 ___ - **средняя оболочка (медия);**
 ___ - наружная эластическая мембрана;
 ___ - **наружная оболочка (адвентиция);**
 а) - сосуды сосудов.

Рис. 9. Артерия мышечного типа.

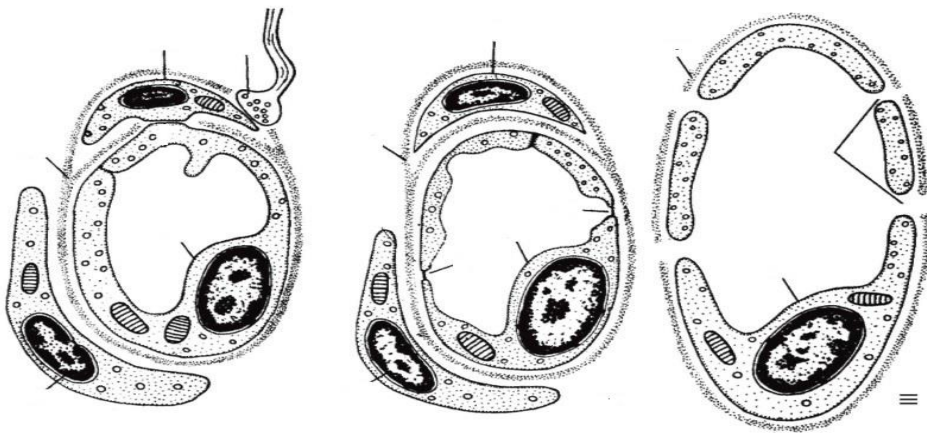


Рис. 10. Типы капилляров

I - капилляры соматического типа,

II - фенестрированные капилляры,

III - синусоидные капилляры.

— - эндотелиоцит,

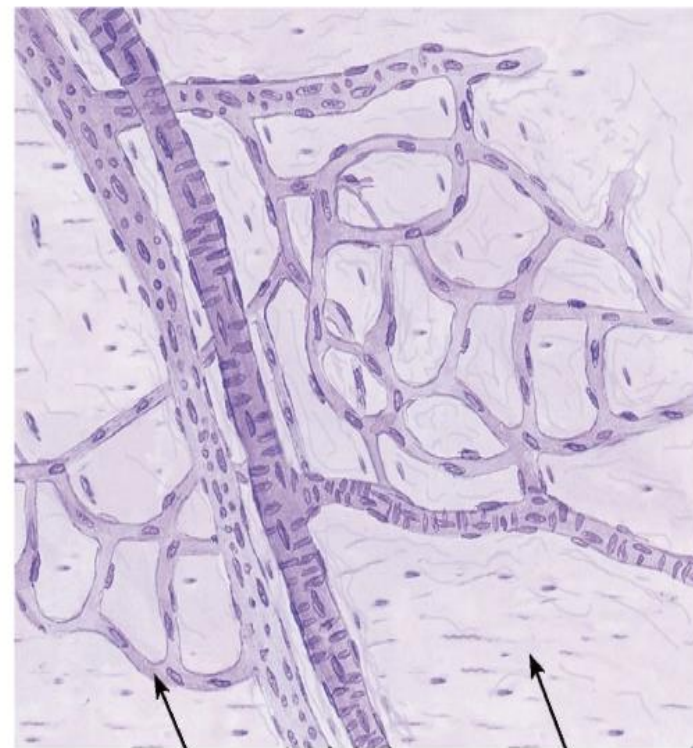
— - базальная мембрана,

— - перицит,

— - нервное окончание,

— - фенестры,

— - щели между эндотелиальными клетками.



— - капилляры, — - артериола, — - венула;
 — - рыхлая соединительная ткань.

Рис. 10а. Сосуды микроциркуляторного русла.

3. Изучить особенности строения и расположение лимфатических узлов головы, шеи, туловища, грудной и тазовой конечности; лимфатических протоков.

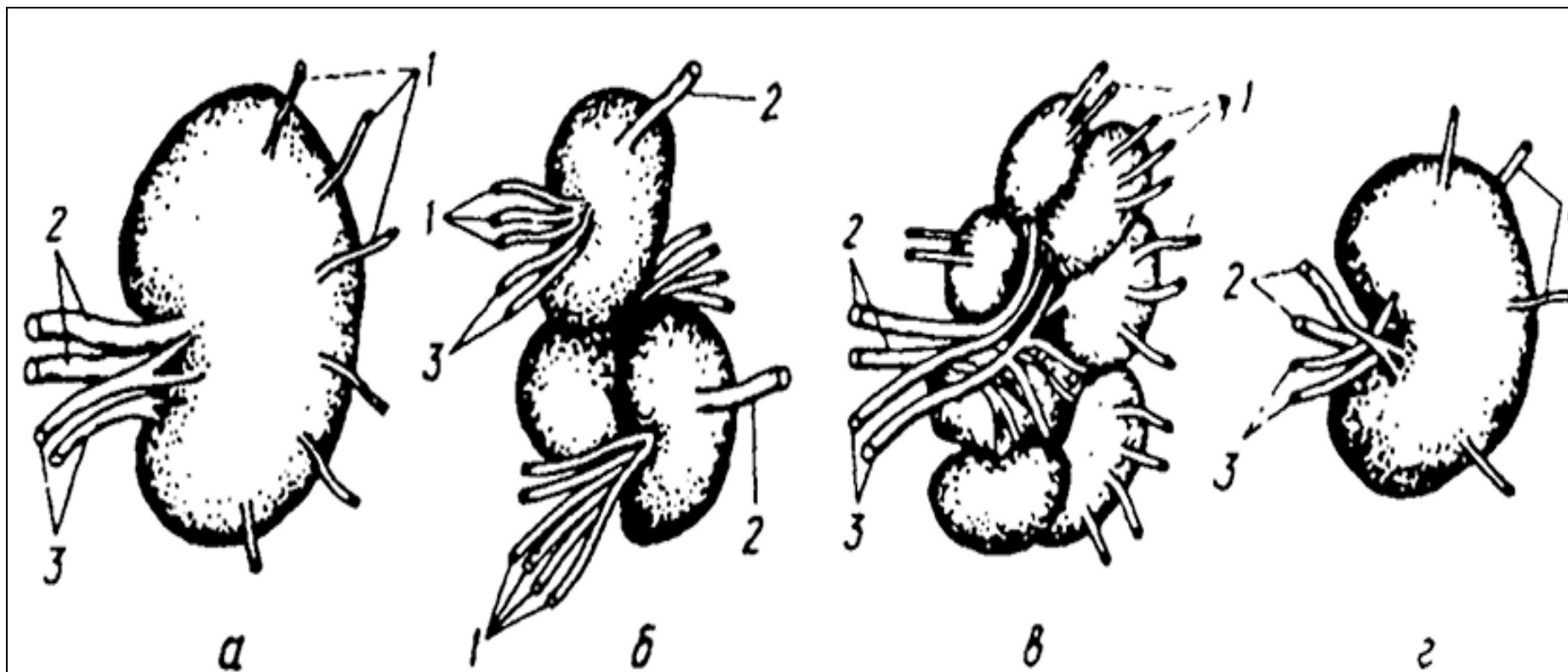
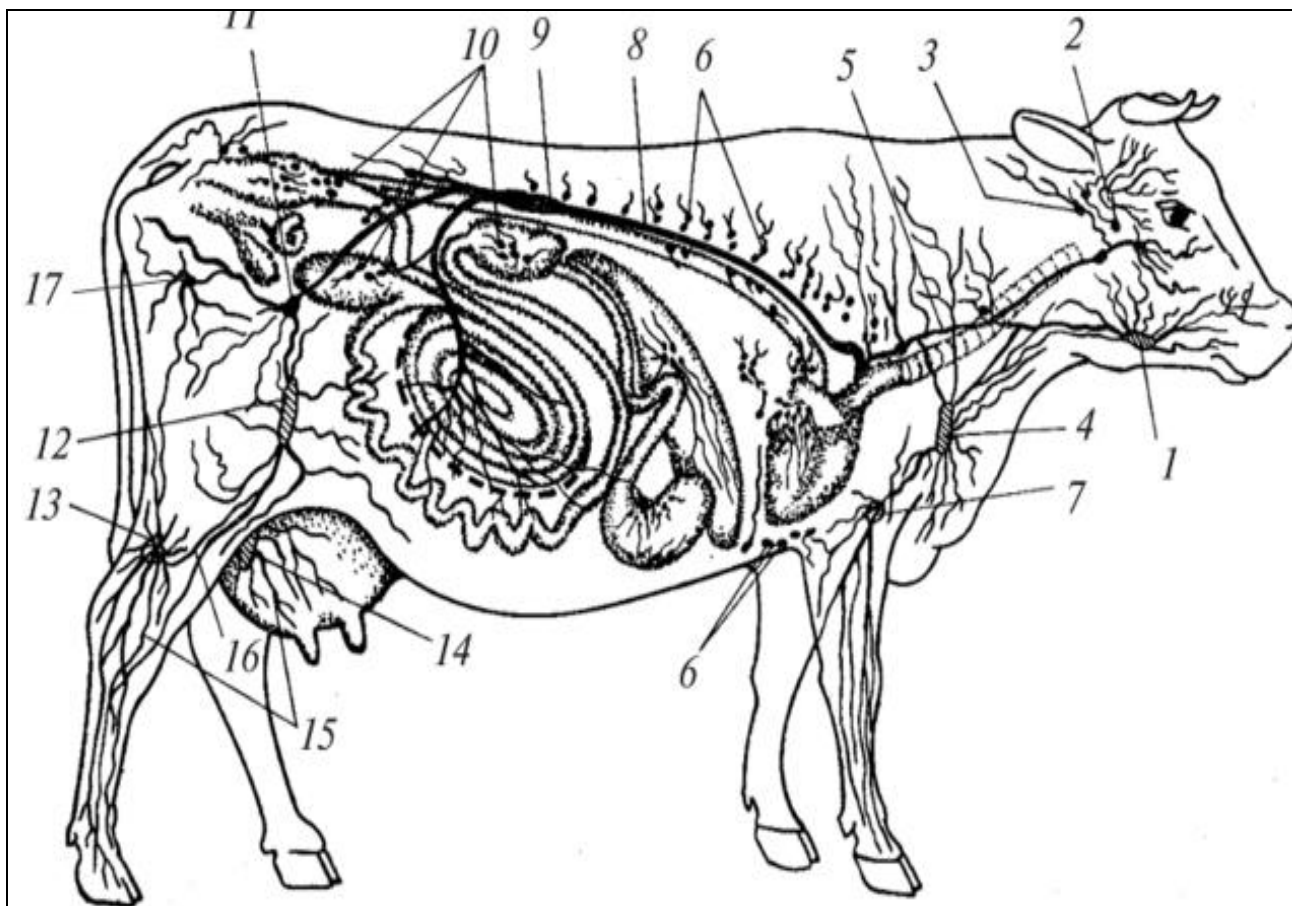


Рис. 1. Лимфатические узлы: а – корова, б – свинья, в – лошадь, г - собака.

1 – приносящие лимфатические сосуды, 2 – выносящие лимфатические сосуды, 3 - кровеносные сосуды (артерия и вена), 4 - ворота узла.



Крупные лимфатические узлы:

- ___ - околоушной,
- ___ - подчелюстной,
- ___ - заглоточный,
- ___ - поверхностный шейный,
- ___ - подмышечный,
- ___ - надколенный (подвздошный),
- ___ - подколенный,
- ___ - поверхностный паховый,
- ___ - седалищный,
- ___ - надвыменной.

Лимфатические сосуды:

- ___ - поясничная цистерна,
- ___ - грудной лимфатический проток,
- ___ - правый лимфатический ствол;
- ___ - приносящие и выносящие лимфатические сосуды.
- ___ - лимфоузлы стенок тела,
- ___ - лимфоузлы внутренностей.

Рис. 11. Схема расположения лимфатических сосудов и узлов.

Вопросы для самоконтроля:

1. На препаратах представлены несколько лимфоидных фолликулов из разных кроветворных органов. По какому признаку среди них можно определить лимфоидный фолликул селезенки?
2. При воспалительном процессе в организме активируется защитная функция селезенки. Как это состояние отразится на величине площади белой пульпы?
3. Назовите последовательность органов, в которых происходит гемопоэз в пренатальном периоде.
4. Как называется орган, для которого характерно множество лимфоцитов, отсутствие фолликулов, сетевидный эпителиальный остов?
5. Приведите классификацию артерий и перечислите особенности структур, составляющих их стенку.
6. Чем по строению отличаются вены от артерий?
7. На препарате кровеносный сосуд, внутренняя оболочка которого образует клапаны. Какие сосуды имеют клапаны и какими гистологическими структурами клапаны образованы?
8. Назовите сердце, предсердия, желудочки по международной анатомической номенклатуре.
9. Какие сосуды выходят из левого желудочка сердца?
10. Где находится двухстворчатый (митральный) клапан?
11. Чем предсердия снаружи отделены от желудочков?
12. Какие сосуды впадают в правое предсердие?
13. Чем по строению кровеносный капилляр отличается от лимфатического капилляра?
14. Куда впадают главные лимфатические стволы?
15. Назовите самый крупный лимфатический сосуд, который собирает лимфу с правой стороны головы, шеи, правой грудной конечности.

Тема зачтена _____
(подпись преподавателя)

Занятие 10

Тема: Пищеварительный аппарат. Особенности строения органов ротовой полости сельскохозяйственных животных. Строение и расположение слюнных желез ротовой полости. Зубы, язык, глотка, пищевод; их анатомическое и гистологическое строение.

Задание:

1. Познакомиться с анатомическим и гистологическим строением органов ротовой полости сельскохозяйственных животных. Отметить особенности их строения и расположения у разных видов сельскохозяйственных животных.
2. Изучить строение пищевода.

Анатомические препараты: сухие и влажные препараты органов пищеварения.

Гистологические препараты: язык с нитевидными сосочками, околоушная слюнная железа, подъязычная слюнная железа, пищевод, переход пищевода в желудок.

Ход работы:

1. Используя препараты, атлас, таблицы и схемы, познакомиться с расположением, анатомическим и гистологическим строением органов ротовой полости сельскохозяйственных животных.

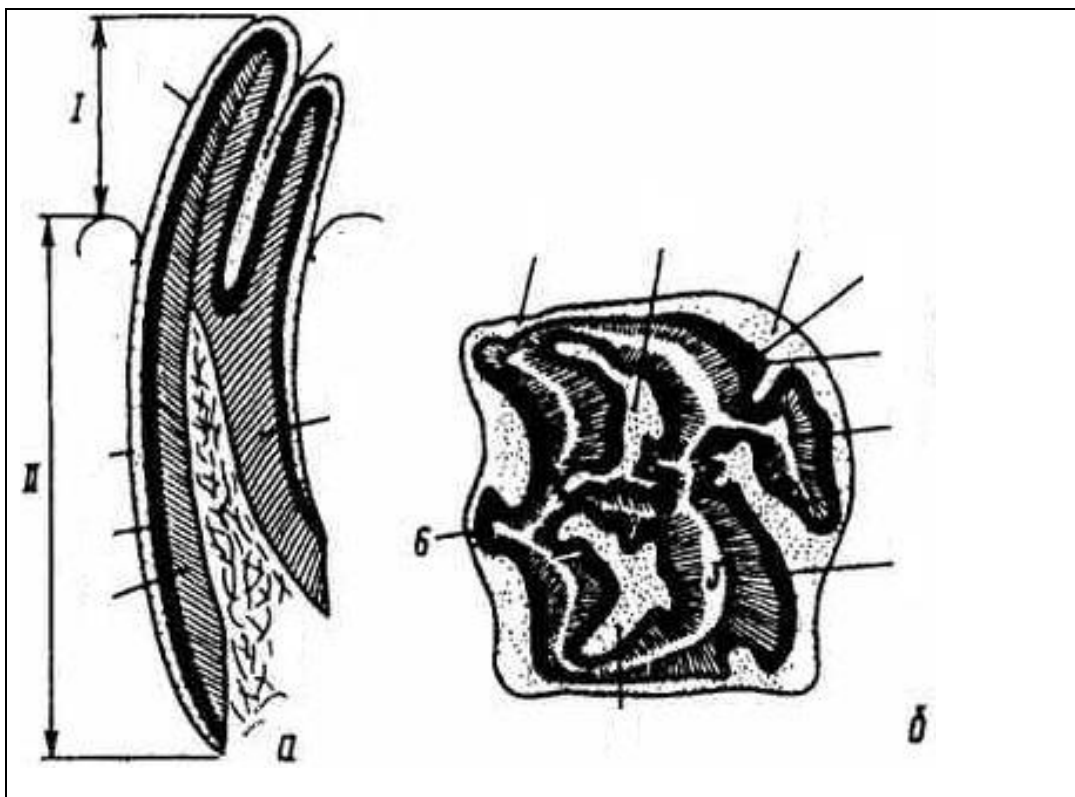


Рис. 1. Длиннокоронковый зуб лошади:
 а – на продольном разрезе,
 б – жевательная поверхность зуба,
 I – часть зуба над десной, II – часть зуба в альвеоле,
 1 – цемент, 2 – эмаль, 3 – дентин,
 4 – пульпа, 5 – зубная чашка, 6 - складки эмали.

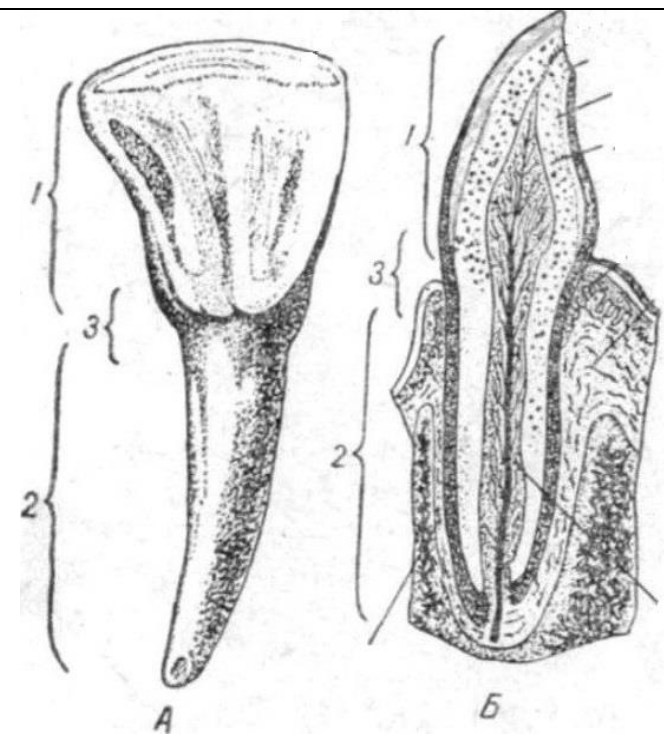


Рис. 1а. Короткокоронковый зуб:
 А – резцовый зуб коровы,
 Б – резец на продольном разрезе,
 1 – коронка, 2 – шейка, 3 – корень;
 — – эмаль, — – дентин, — – цемент,
 — – пульпа, — - десна,
 — – сосудисто-нервный пучок.

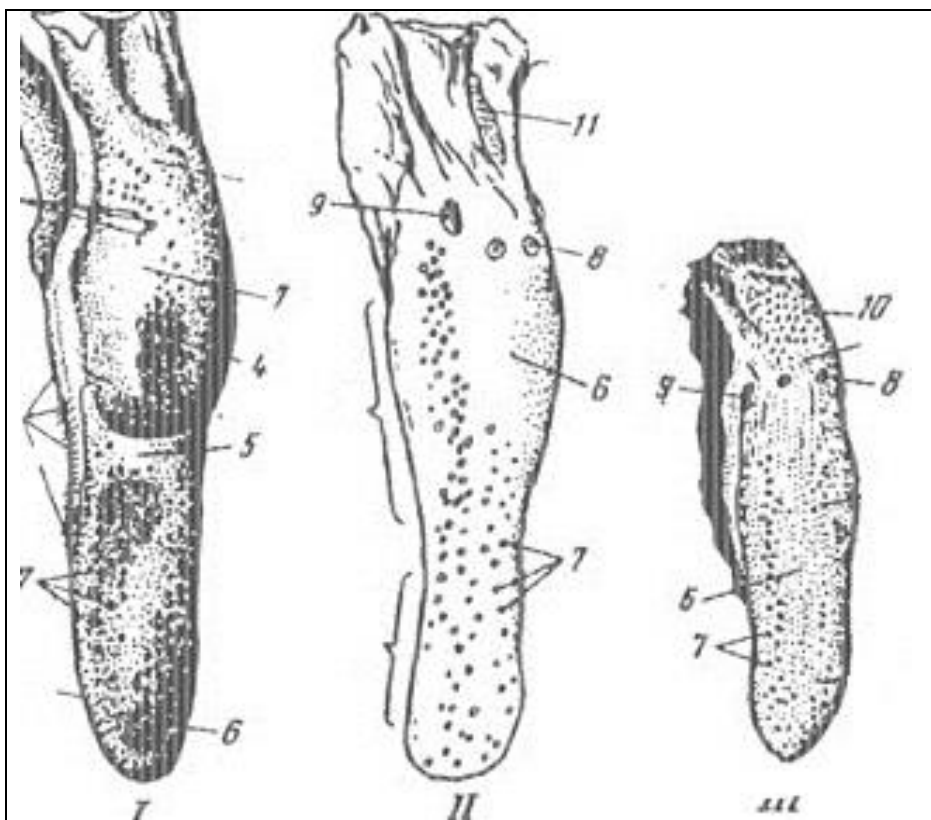
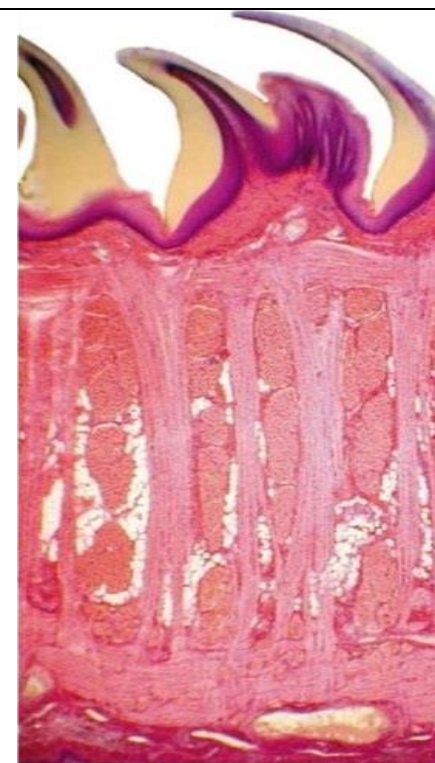
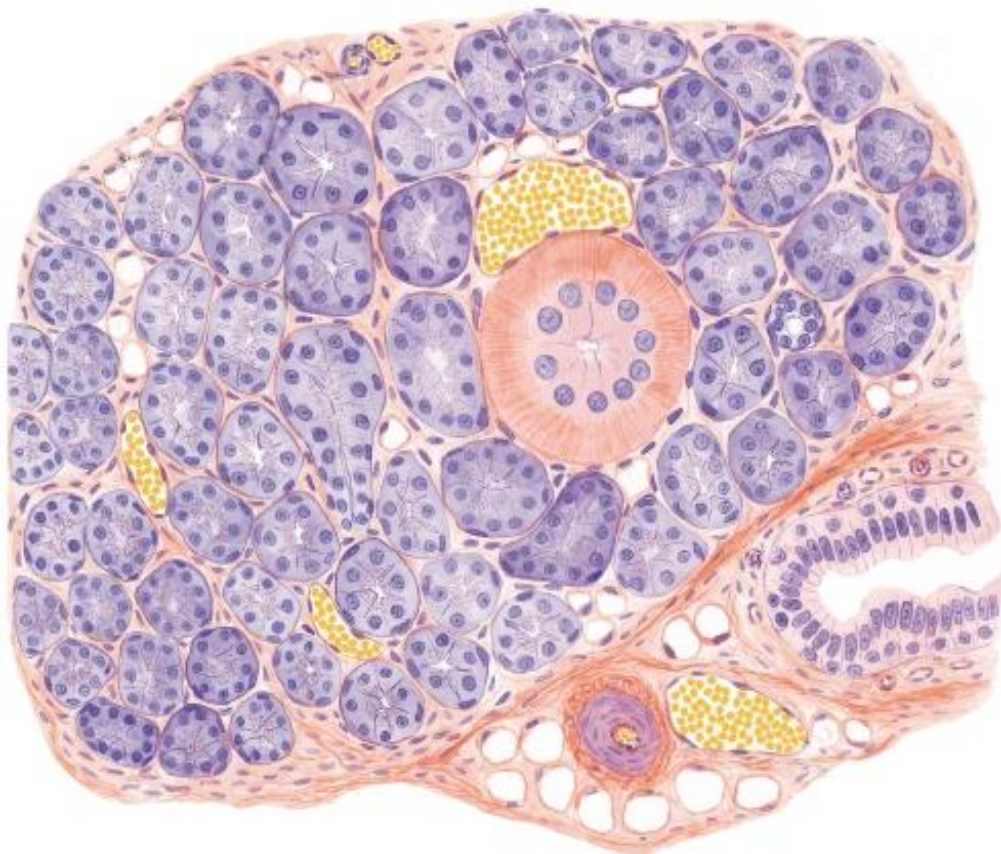


Рис. 2. Язык: ___ корова, ___ лошадь, ___ свинья.
 1 - верхушка, 2 – тело, 3 – корень;
 4 - подушка языка, 5 – ямка языка,
 6 – нитевидные сосочки, 7 – грибовидные сосочки,
 8 – валиковидные сосочки, 9 – листовидный сосочек,
 10 - конусовидные сосочки, 11 – язычная миндалина.



I - Слизистая оболочка (дорсальн. поверхн.):
 1 - многослойный плоский эпителий;
 2 - собственная пластинка.
II - Мышечная оболочка: а - продольные,
 б - поперечные, в - вертикальные волокна.
III. - Слизистая оболочка (вентр. поверхн.):
 2 - собственная пластинка,
 3 - многослойный плоский эпителий.
 Рис. 2а. Гистологическое строение языка.

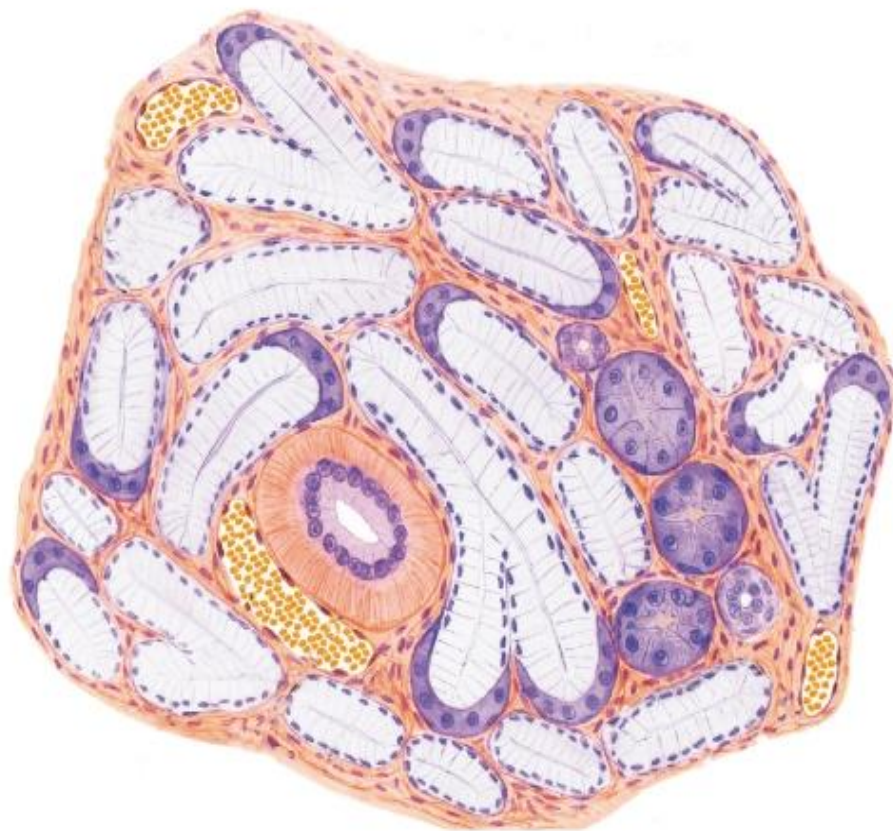
Препарат 2. Околоушная железа. Окраска гематоксилин-эозином.
Сложная, альвеолярно-трубчатая, серозная железа.



- 1 - долька железы,
- 2 - концевые секреторные отделы (белковый - серозный отдел),
- 3 - вставочный проток,
- 4 - исчерченный проток,
- 5 - междольковый выводной проток,
- 6 - соединительнотканые перегородки,
- 7 - жировые клетки,
- 8 - миоэпителиальные клетки,
- 9 - кровеносные сосуды.

Рис. 3. Околоушная железа.

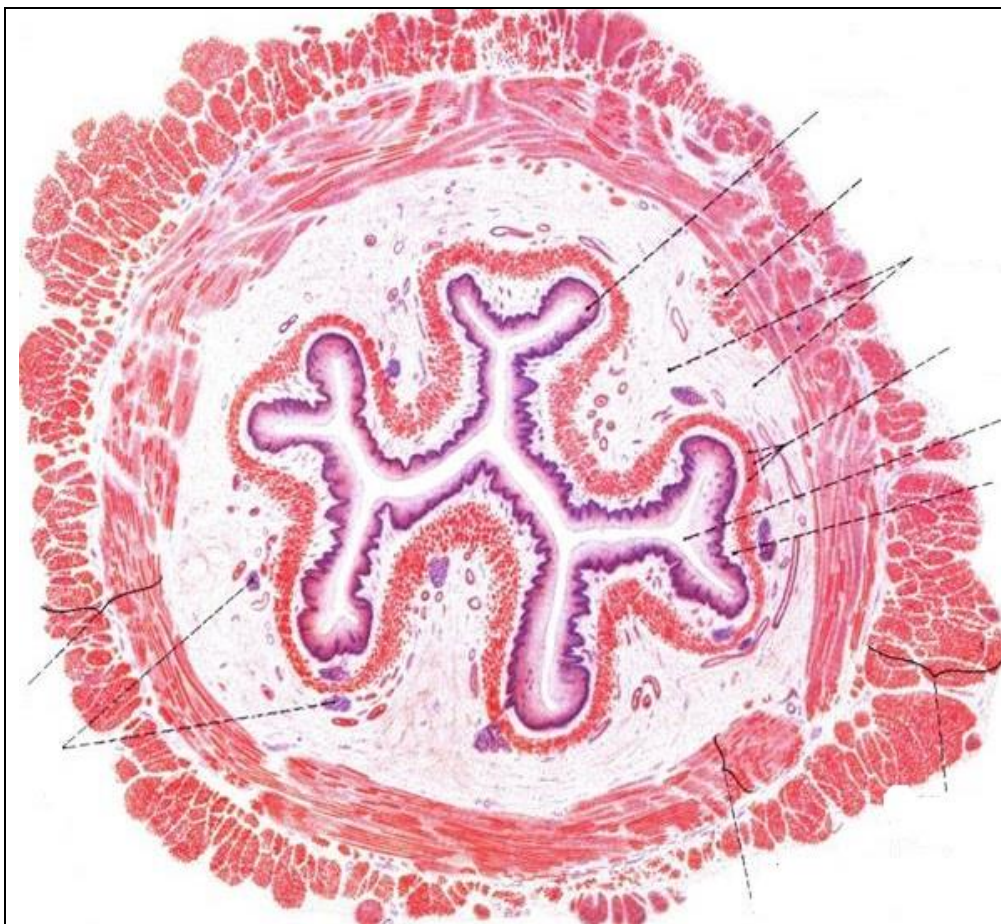
Препарат 3. Подъязычная железа. Окраска гематоксилин-эозином.
Сложная, альвеолярно-трубчатая, смешанная железа.



- 1 - смешанные (серозно-слизистые) концевые отделы:
 - а) - слизистые клетки (мукоциты),
 - б) - серозные клетки (сероциты).
- 2 - серозный концевой отдел;
- 3 - миоэпителиальная клетка;
- 4 - вставочный проток;
- 5 - исчерченный проток;
- 6 - междольковая соединительная ткань;
- 7 - кровеносные сосуды.

Рис. 4. Подъязычная железа.

2. Используя гистопрепарат, схемы строения, изучить гистологическое строение пищевода.
Препарат 4. Пищевод (шейная часть). Окраска гематоксилин-эозином.



I - Слизистая оболочка:
1 - многослойный плоский эпителий,
2 - собственная пластинка,
3 - мышечная пластинка,
4 - подслизистая основа (*с железами*).

II - Мышечная оболочка:
а) - внутренний циркулярный слой
мышечных волокон,
б) - наружный продольный слой
мышечных волокон.

**III - Наружная оболочка -
адвентиция.**

Рис. 5. Пищевод (шейная часть).

Вопросы для самоконтроля:

1. Препараты приготовлены из верхней и нижней части пищевода. По каким гистологическим признакам их можно отличить?
2. Препараты приготовлены из слюнных желез (околоушная, подчелюстная), окрашены муцикармином, красящим мукоциты. По каким признакам можно дифференцировать эти железы?
3. У какого вида животных мягкое небо длинное?
4. Куда открываются протоки нижнечелюстной (подчелюстной) железы?
5. У какого вида животных на слизистой оболочке губ и щек имеются конические сосочки?
6. Где открываются протоки околоушной железы?
7. Расскажите о строении короткокоронкового зуба. Чем он отличается от длиннокоронкового?
8. Какие зубы располагаются у крупного рогатого скота между зацепами и крайками?
9. Какие зубы у лошади относят к длиннокоронковым?
10. Где в стенке пищевода залегают сложные трубчато-альвеолярные железы?

Тема зачтена _____

Занятие 11

Тема: Однокамерный желудок свиней и лошадей. Многокамерный желудок жвачных. Топография, анатомическое и гистологическое строение желудка у разных видов сельскохозяйственных животных.

Анатомические препараты: сухие и влажные препараты органов пищеварения.

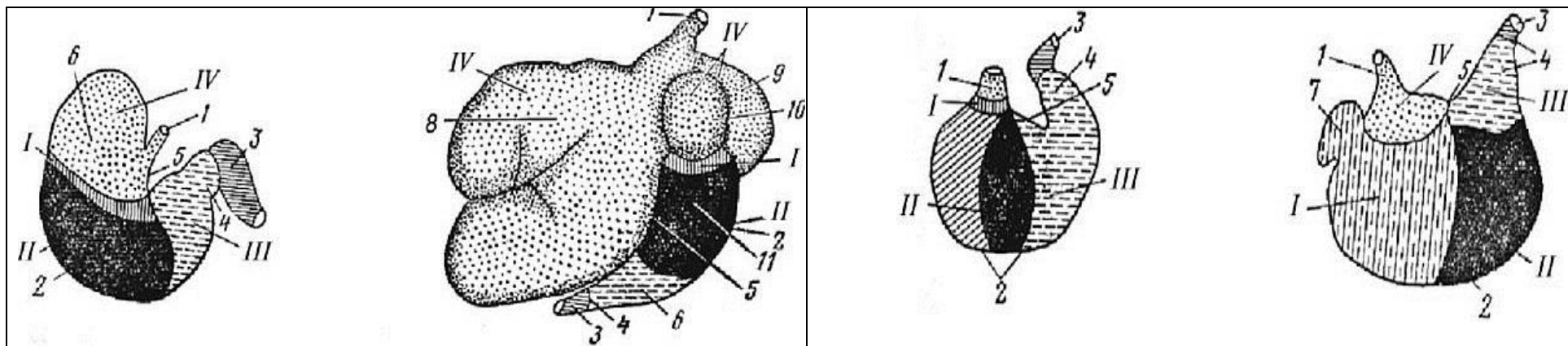
Гистологические препараты: однокамерный желудок, стенка рубца крупного рогатого скота, стенка книжки крупного рогатого скота.

Ход работы:

1. Познакомьтесь со строением и топографией однокамерного и многокамерного желудков. Отметить особенности их строения и расположения у разных видов сельскохозяйственных животных.

Рис. 1. Схема строения желудка и расположения желез: ___ - лошадь, ___ - корова, ___ - собака, ___ свинья.

___ - зона кардиальных желез, ___ - зона фундальных желез, ___ - зона пилорических желез, ___ - безжелезистая зона; ___ - конец пищевода, ___ - кардиальная часть желудка, ___ - пилорическая часть, ___ - фундальная часть желудка; ___ - большая кривизна, ___ - малая кривизна, ___ - дивертикул, ___ - слепой мешок; ___ - рубец, ___ - сетка, ___ - книжка, ___ - сычуг, ___ - дорсальный мешок, ___ - вентральный мешок, ___ - дорсальный и вентральные слепые мешки.



2. Используя гистопрепараты, схемы строения, атлас, изучить гистологическое строение стенки однокамерного желудка. Препарат 1. Желудок. Окраска гематоксилин-эозином.

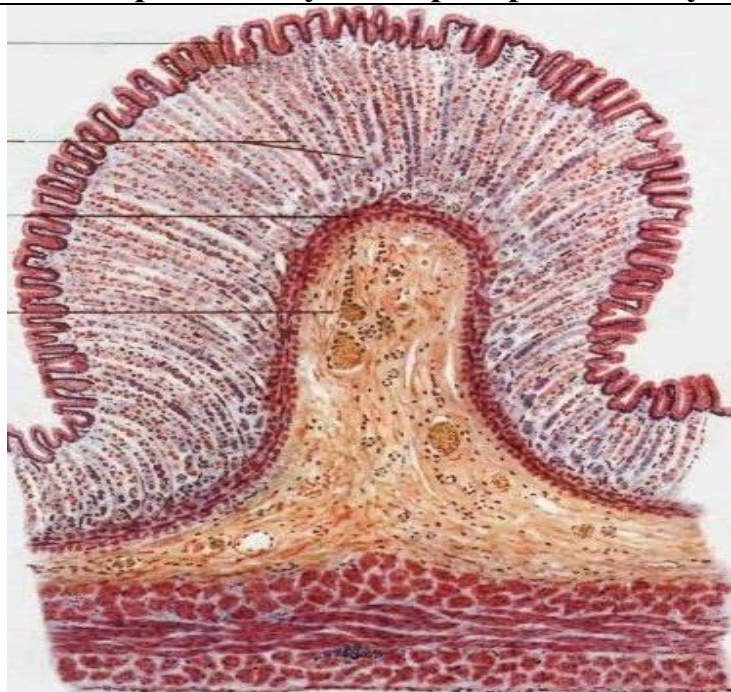


Рис. 2. Однокамерный желудок (донная часть):

I - слизистая оболочка:

- 1 - однослойный призматический эпителий,
- 2 - собственная пластинка с *железами*,
- 3 - мышечная пластинка;
- 4 - подслизистая основа.

II - мышечная оболочка: косой, циркулярный и продольный слои миоцитов.

III - серозная оболочка.

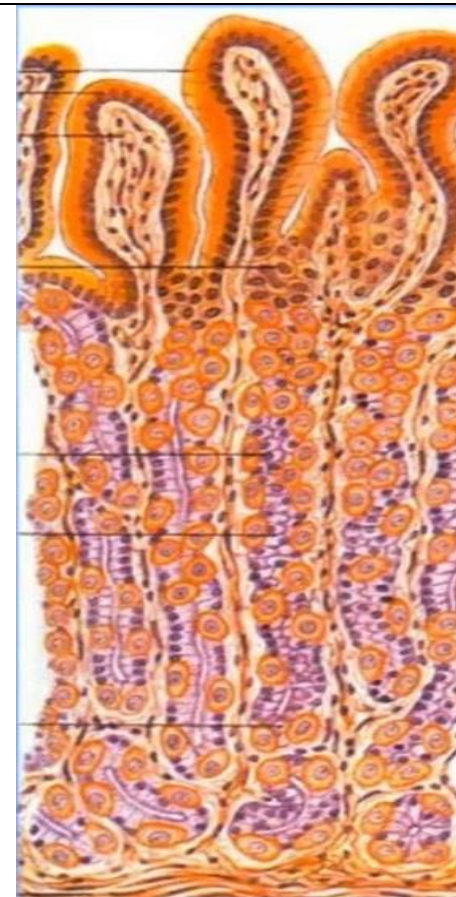


Рис. 2а. Клетки фундальных желез желудка:
 а – добавочные (слизистые), б – эндокринные,
 в – париетальные (обкладочные), г – главные.
 А – желудочные ямки.

Вопросы для самоконтроля:

1. Назовите камеры многокамерного желудка.
2. Где располагаются простые трубчатые железы желудка, вырабатывающие желудочный сок?
3. Что вырабатывают париетальные (обкладочные) клетки фундальных желез желудка?
4. Как называется выход из желудка в двенадцатиперстную кишку?
5. У кого из домашних животных имеется дивертикул желудка?
6. У кого из домашних животных имеется слепой мешок в желудке?
7. К какому типу желудков относятся преджелудки жвачных?
8. Назовите по международной номенклатуре камеры многокамерного желудка.
9. Где располагается рубец у крупного рогатого скота?
10. Что отходит от большой кривизны желудка?

Тема зачтена _____

Занятие 12

**Тема: Особенности строения и топографии тонкого и толстого отделов кишечника.
Большие пищеварительные железы: печень и поджелудочная железа.**

Задание:

1. Познакомиться со строением и топографией тонкого и толстого отделов кишечника. Отметить особенности его строения и расположения у разных видов сельскохозяйственных животных. Изучить гистологическое строение стенки двенадцатиперстной кишки. Отметить особенности строения стенки кишечника разных отделов.

2. Изучить анатомическое и гистологическое строение печени. Отметить особенности ее строения и расположения у разных видов сельскохозяйственных животных. Изучить анатомическое и гистологическое строение поджелудочной железы. Отметить особенности ее строения и расположения у разных видов сельскохозяйственных животных.

Анатомические препараты: сухие и влажные препараты органов пищеварения.

Гистологические препараты: двенадцатиперстная кишка, тощая кишка, толстый кишечник; печень (свиньи, лошади, коровы), поджелудочная железа.

Ход работы:

**1.1. Познакомиться со строением и топографией тонкого и толстого отделов кишечника.
Отметить особенности его строения и расположения у разных видов сельскохозяйственных животных.**

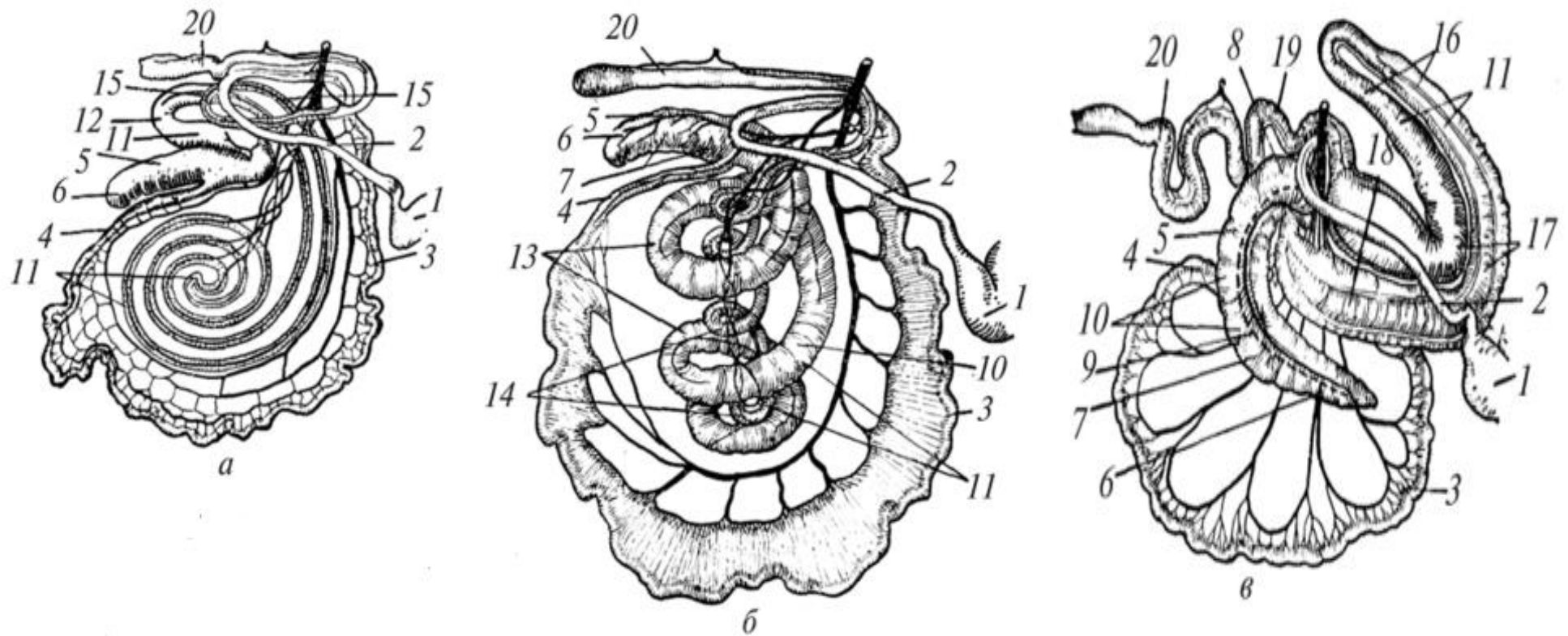
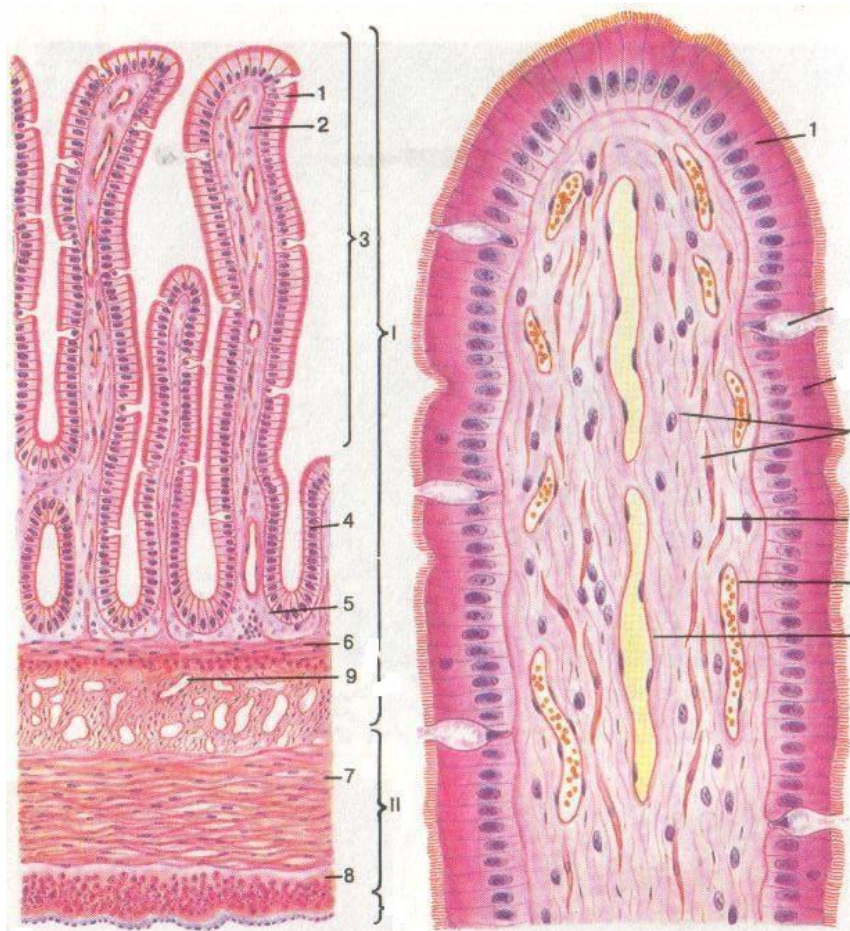


Рис. 1. Кишечник: ___ – корова, ___ – свинья, ___ – лошадь.

___ - пилорус желудка; ___ – двенадцатиперстная кишка; ___ – тощая кишка; ___ – подвздошная кишка; ___ - слепая кишка (___ – ее верхушка, ___ – тело, ___ – головка или основание); ___ – тении; ___ – кармашки; ___ - ободочная кишка (12 – ее начальная, 13 – центрипетальная, 14 – центрифугальная и 15 – конечная петли); 16 - левые вентральное и дорсальное положения; 17 – диафрагмальные положения, 18 – правые вентральное и дорсальное положения; 19 – малая ободочная кишка, ___ – прямая кишка.

1.2. Используя гистопрепарат, схемы строения, изучить гистологическое строение двенадцатиперстной кишки. Препарат 1. Двенадцатиперстная кишка. Окраска гематоксилин-эозином.



I - слизистая оболочка:

___ - однослойный
призматический
каемчатый эпителий
с бокаловидными клетками,
___ - собственная пластинка,
___ - мышечная пластинка,
___ - подслизистая основа
с **железами.**

II - мышечная оболочка:

___ - циркулярный слой миоцитов,
___ - продольный слой миоцитов.

III - серозная оболочка.

___ - дуоденальные железы,
___ - микроворсинки,
___ - ворсинки,
___ - крипты.

Рис. 2. Двенадцатиперстная
кишка.

2.1. Изучить анатомическое и гистологическое строение, топографию печени.

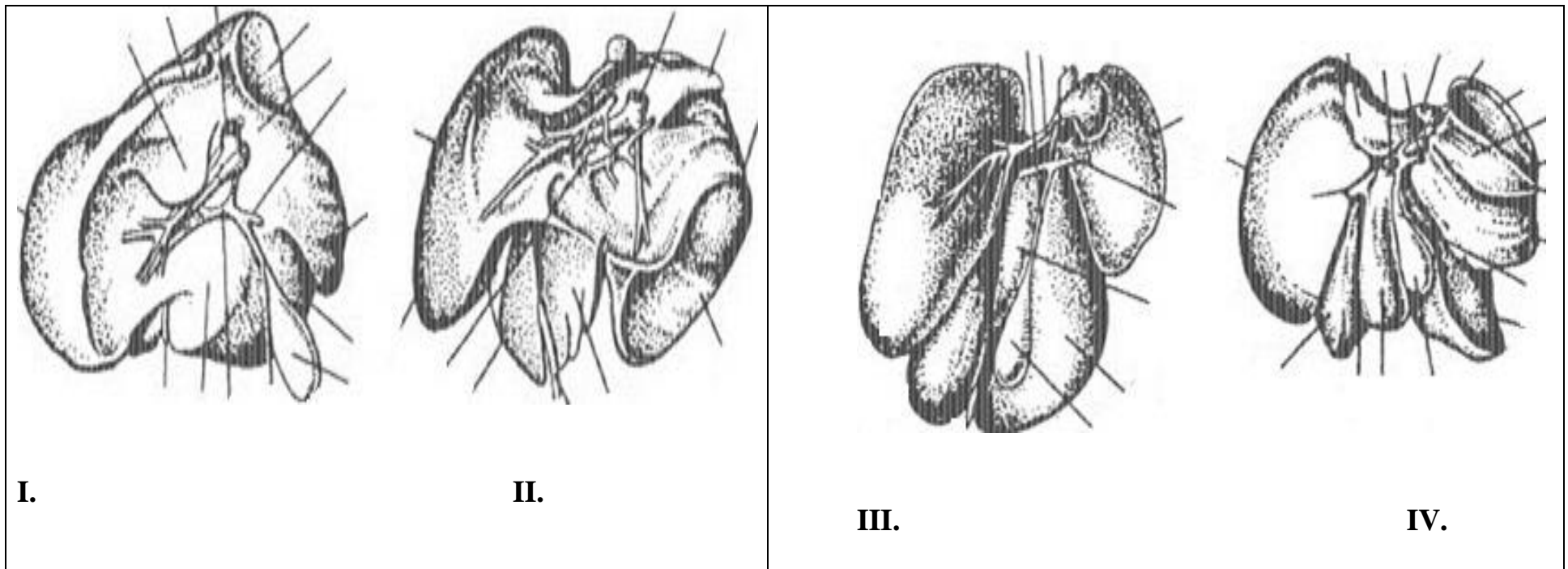
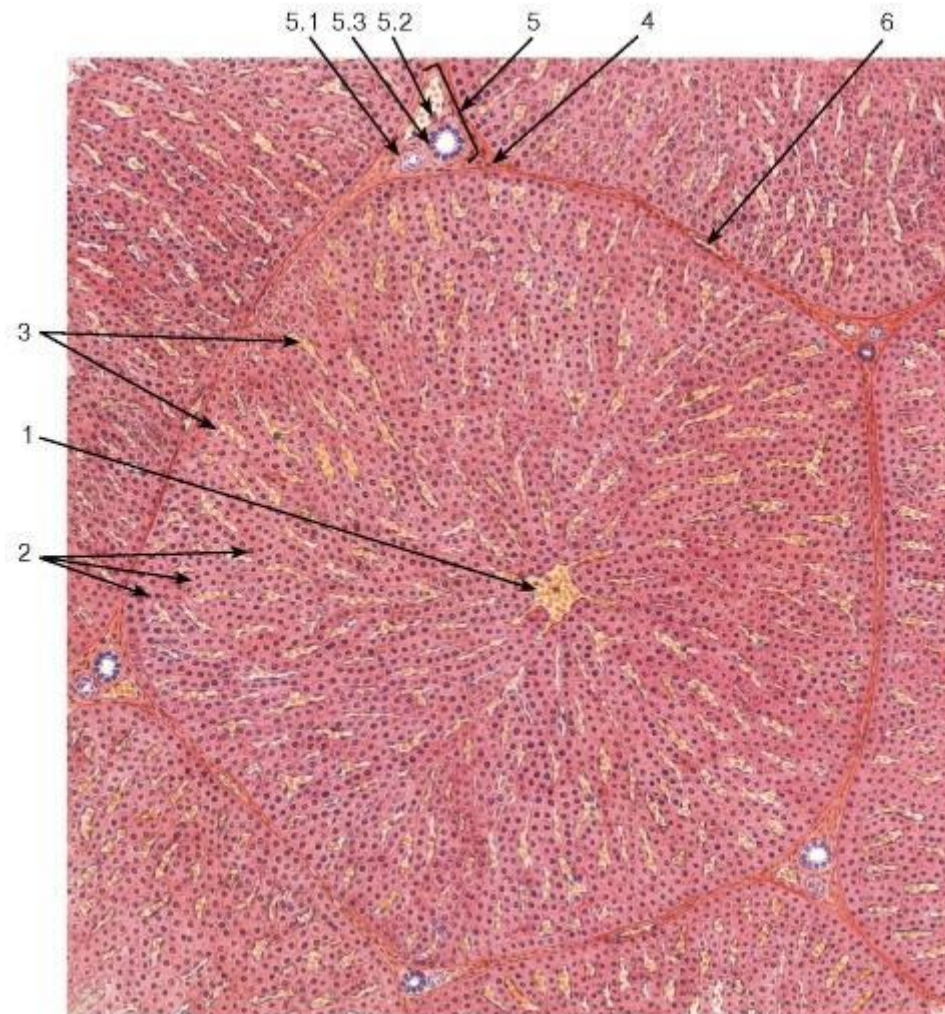


Рис. 3. Печень: I – корова, II – лошадь, III – свинья, IV – собака.

1 – **правая доля**, 2 –латеральная правая, 3 – медиальная правая, **4 – левая доля**, 5 – левая латеральная доля, 6 – левая медиальная доля, **7 – квадратная доля**, **8 – хвостатая доля**, 9 - воротная вена, 10 - пузырьный проток, 11 - круглая связка, 12 - печеночно-пузырный проток, 13 - желчный проток, 14 - желчный пузырь, 15 - хвостатый отросток, 16 - задняя полая вена, 17 – почечное вдавление.

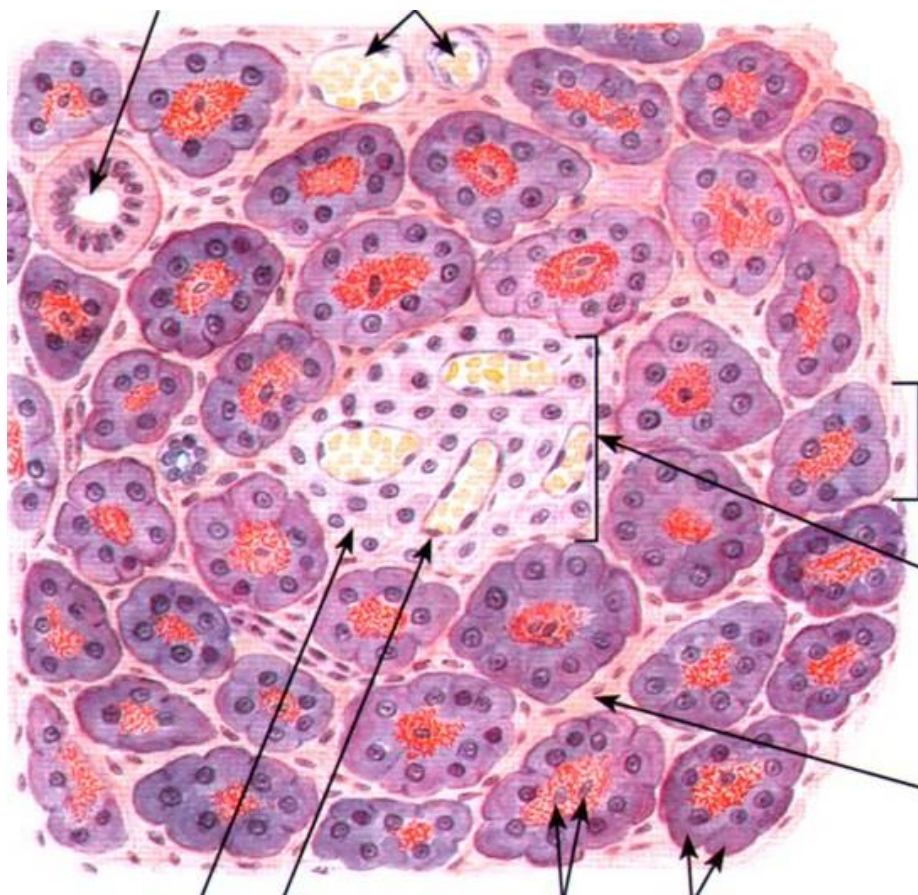
Препарат 2. Печень свиньи. Окраска гематоксилин и пикрофуксин.



- ___ - печеночная долька;
- ___ - центральная вена;
- ___ - печеночные балки;
- ___ - внутривенные синусоидные капилляры;
- ___ - гепатоциты;
- ___ - клетки Купфера;
- ___ - междольковая соединительная ткань;
- ___ - триада:
 - ___ - междольковая артерия,
 - ___ - междольковая вена,
 - ___ - междольковый желчный проток.

Рис. 4. Печень свиньи.

2. 2. Изучить анатомическое и гистологическое строение, топографию поджелудочной железы.
Препарат 3. Поджелудочная железа. Окраска гематоксилин-эозином.



I - экзокринный участок:

- - концевой отдел;
- - железистая клетка (ациноцит):
- - базальная (гомогенная) часть клетки,
- - апикальная (зимогенная) часть клетки.

II - эндокринный участок:

- (панкреатический островок или островок Лангерганса);
- - эндокринные клетки;
 - - рыхлая соединительная ткань;
 - - выводной проток;
 - - кровеносные сосуды.

Рис. 5. Поджелудочная железа.

Вопросы для самоконтроля:

1. У кого из домашних животных нет теней и карманов в ободочной кишке?
2. Перечислите доли печени у свиньи.
3. У какого домашнего животного отсутствует желчный пузырь?
4. У какого домашнего животного слепая кишка имеет вид огромной запятой?
5. В полях зрения микроскопов два микропрепарата печени. В одном из них видны дольки, резко ограниченные друг от друга соединительной тканью, в другом - соединительная ткань между дольками развита слабо. Как определить, на каком препарате представлена печень коровы, а на каком – свиньи?
6. Назовите по международной номенклатуре отделы тонкого и толстого кишечника.
7. Какие структуры тонкого кишечника увеличивают площадь поверхности переваривания и всасывания?
8. Перечислите особенности строения стенки прямой кишки.
9. В результате травмы поврежден эпителий слизистой оболочки тонкой кишки. За счет каких клеток будет осуществляться его регенерация? В каких структурах кишки они располагаются?
10. Препараты приготовлены из двенадцатиперстной и тощей кишок. По каким особенностям строения их можно различить?
11. Назовите по международной номенклатуре печень, поджелудочную железу.
12. Что является структурной и функциональной единицей печени?
13. Какие гормоны вырабатываются в поджелудочной железе?
14. Какая доля печени у лошадей делится на латеральную и медиальную?
15. У какого домашнего животного ободочная кишка закручена в виде диска?

Тема зачтена _____

(подпись преподавателя)

Занятие 13

Тема: Дыхательный аппарат. Строение носа, носовой полости, глотки, гортани, трахеи; гистологическое строение легких. Особенности строения легких у основных видов сельскохозяйственных животных.

Задание:

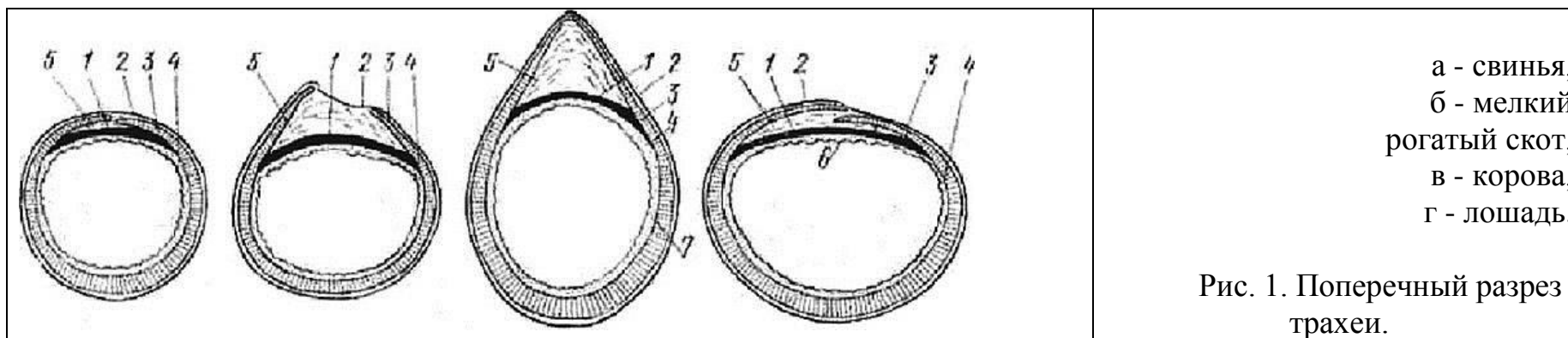
1. Познакомиться с анатомическим строением и топографией органов дыхания. Отметить особенности их строения и расположения у разных видов сельскохозяйственных животных.
2. Изучить гистологическое строение трахеи.
3. Познакомиться с особенностями строения воздухоносных путей.
4. Изучить строение респираторного отдела легкого.

Анатомические препараты: сухие и влажные препараты органов дыхания.

Гистологические препараты: трахея мыши, собаки; легкое кошки.

Ход работы:

1. Используя анатомические препараты, атлас, таблицы и схемы строения познакомиться с анатомическим строением и топографией органов дыхания.



___ - трахейная мышца, ___ - кольцевидная связка, ___ - трахейный хрящ, ___ - слизистая оболочка, ___ - адвентиция.

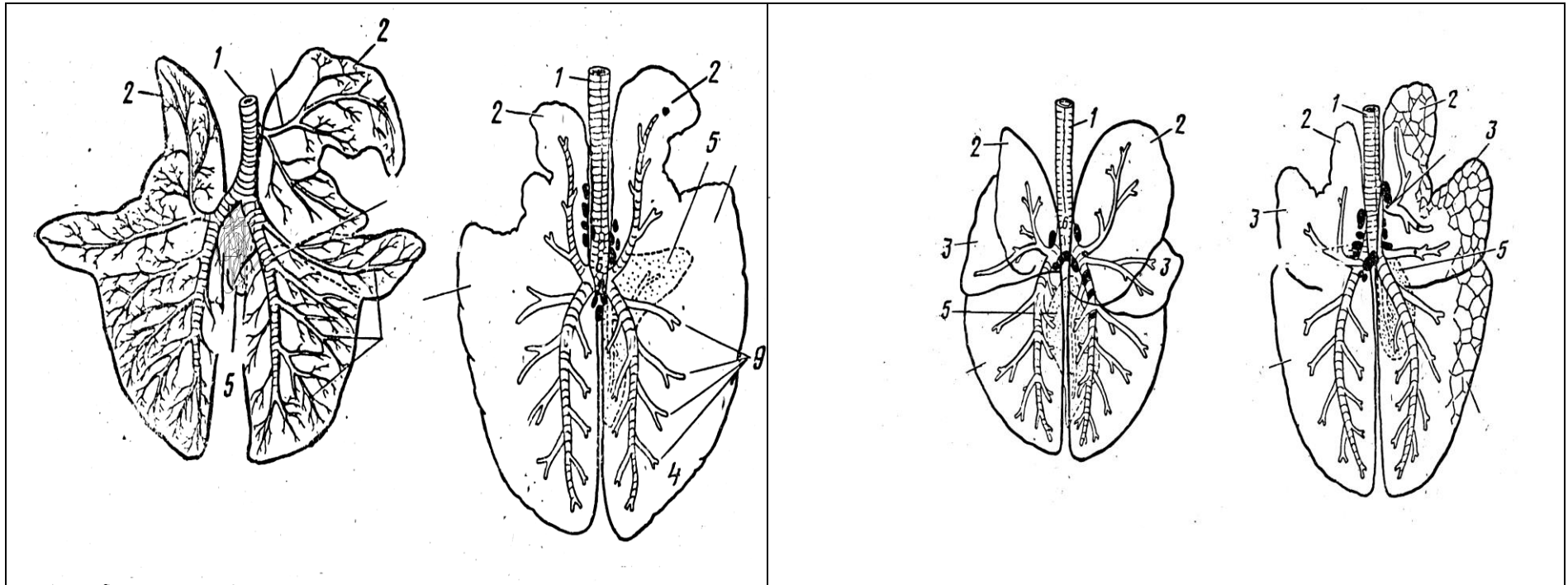
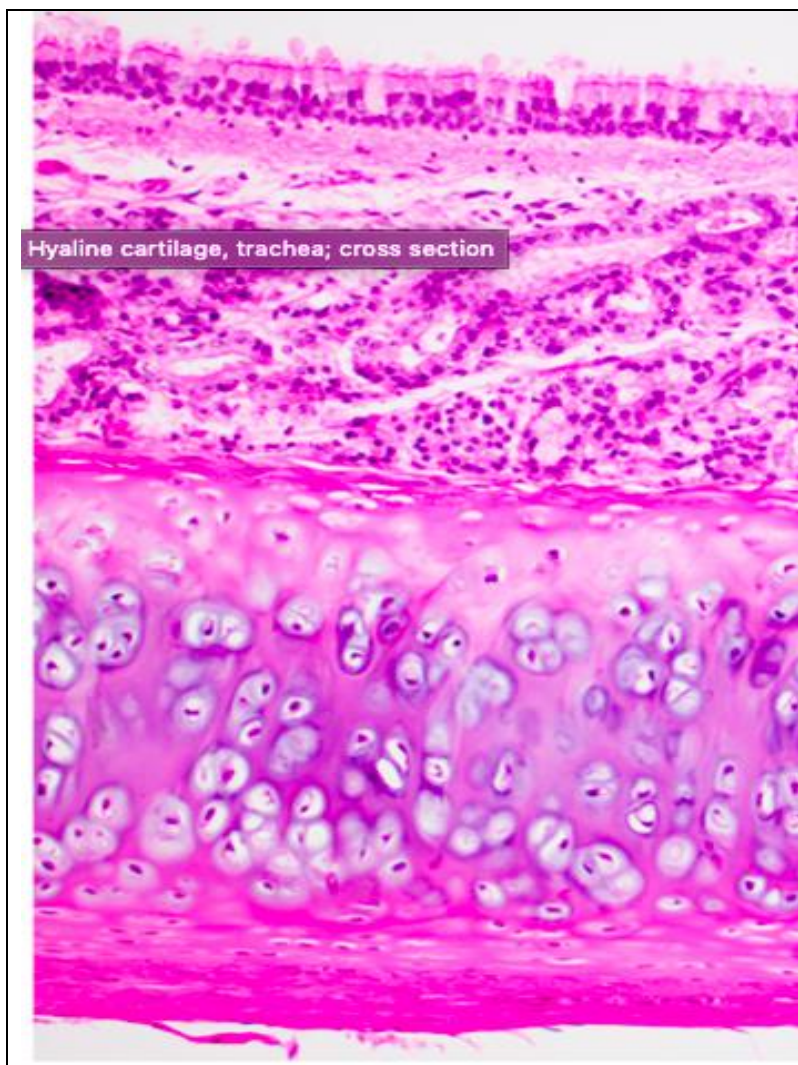


Рис.2. Бронхиальное дерево легких (дорсальная поверхность): А – бык, Б – лошадь, В – собака, Г – свинья.
 1 – трахея, 2 – верхушечная доля легкого, 3 – сердечная доля легкого, 4 - сердечно-диафрагмальная доля легкого, 5 – добавочная доля легкого, 6 - диафрагмальная доля легкого, 7 – бифуркация, 8 – трахейный бронх, 9 - средний бронх, 10 – крупный бронх, 11 – мелкий бронх.

2. Используя гистопрепарат, атлас, схемы строения, изучить гистологическое строение трахеи.

Препарат 1. Трахея. Окраска гематоксилин-эозином.



I - слизистая оболочка:
1 - однослойный многорядный мерцательный эпителий,
2 - собственная пластинка,
3 - подслизистая основа.

II - фиброзно-хрящевая оболочка
(незамкнутые кольца гиалинового хряща).

III - адвентиция (РСТ).

Рис. 3. Трахея.

3. Используя гистологический препарат, схемы строения, познакомиться с особенностями строения бронхов разного калибра. Препарат 2. Легкое. Окраска гематоксилин-эозином.

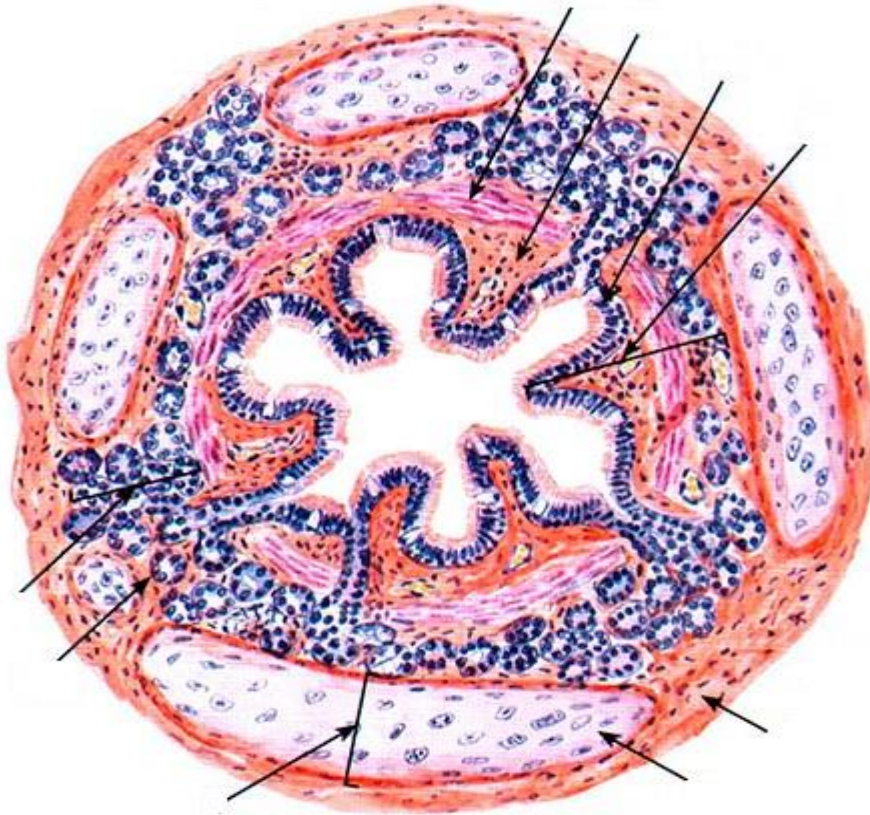


Рис. 4. Средний бронх. **I - слизистая оболочка:**
 1 - однослойный многорядный мерцательный эпителий,
 2 - собственная пластинка, 3 - мышечная пластинка;
 4 - подслизистая основа.
II - фиброзно-хрящевая оболочка.
III - адвентиция (РСТ).

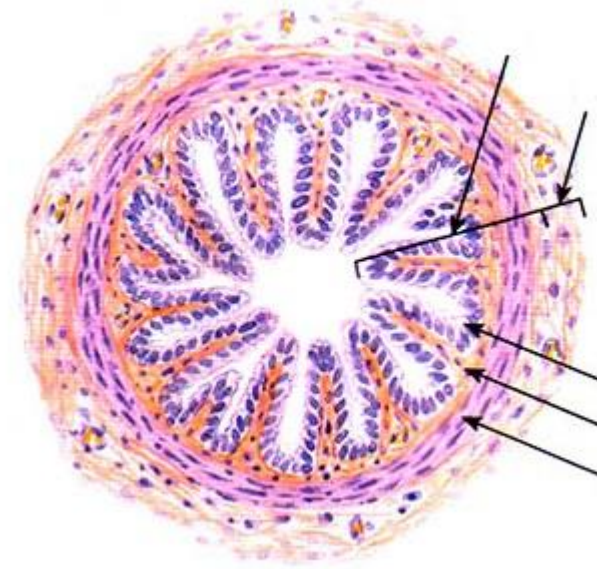
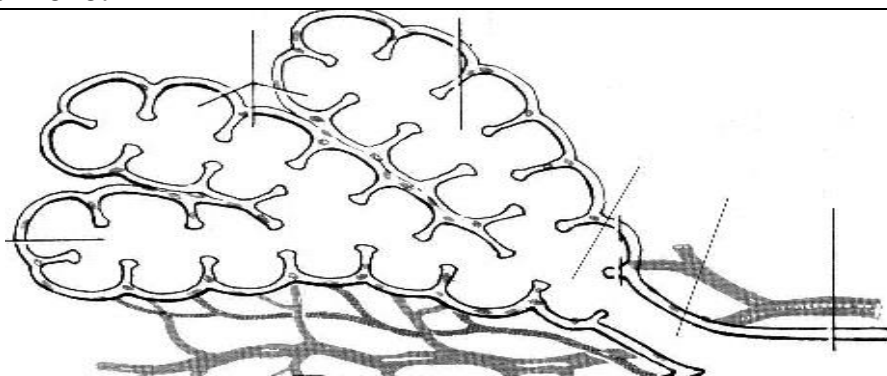


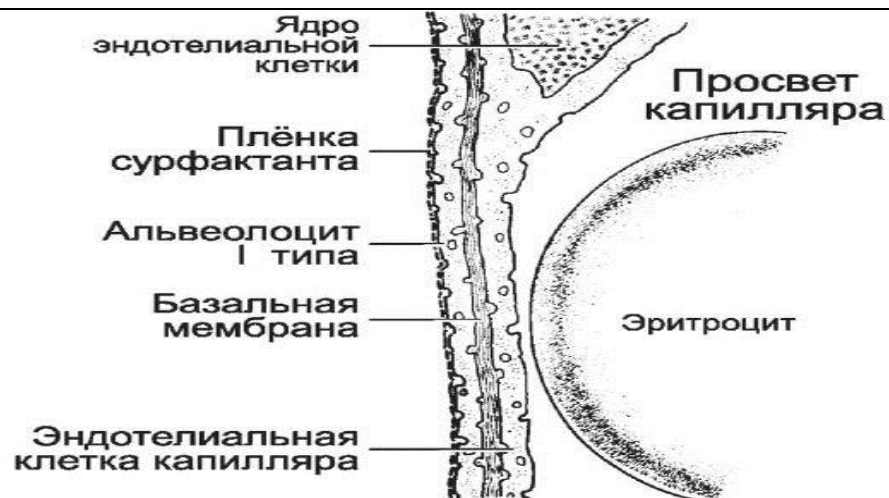Рис. 5. Мелкий бронх.
I - слизистая оболочка:
 1 - однослойный двурядный (однорядный)
 кубический мерцательный эпителий,
 2 - собственная пластинка,
 3 - мышечная пластинка.
II - адвентиция (РСТ).

4. Используя гистологический препарат легкого, схемы строения, изучить строение респираторного отдела легкого.



- 1 - респираторная бронхиола,
- 2 - альвеолярные ходы,
- 3 - альвеолярные мешки,
- 4 - альвеолы.

Рис. 6. Схема ацинуса легкого.



- 1 - сурфактант,
- 2 - альвеолоцит I-го типа (безъядерная часть),
- 3 - базальная мембрана альвеолы,
- 4 - эндотелиоцит (безъядерная часть),
- 5 - базальная мембрана капилляра.

Рис. 7. Схема аэрогематического барьера.

Вопросы для самоконтроля:

1. Из каких отделов состоит дыхательный аппарат?
2. Какие оболочки различают в стенке трахеи и каково их строение?
3. Укажите источник развития органов дыхательной системы?
4. Какие клетки вырабатывают сурфактант?
5. Назовите по международной номенклатуре органы дыхания.
6. В условном эксперименте блокирована двигательная активность реснитчатого эпителия и в полости легочных альвеол резко увеличивается количество макрофагов. Чем это объясняется?
7. Какие компоненты входят в состав ацинуса? Опишите морфологию каждого компонента.
8. Каковы особенности строения стенок бронхов разного калибра?
9. Расскажите о клеточном составе стенок альвеол, морфологии и функции этих клеток.
10. Какие структуры входят в состав аэрогематического барьера?

Тема зачтена _____
(подпись преподавателя)

Занятие 14

Тема: Мочевыделительный аппарат. Почки, мочеточники, мочевой пузырь, мочеиспускательный канал, мочеполовой канал у самцов (мочеполовой синус у самок). Гистологическое строение почки.

Задание:

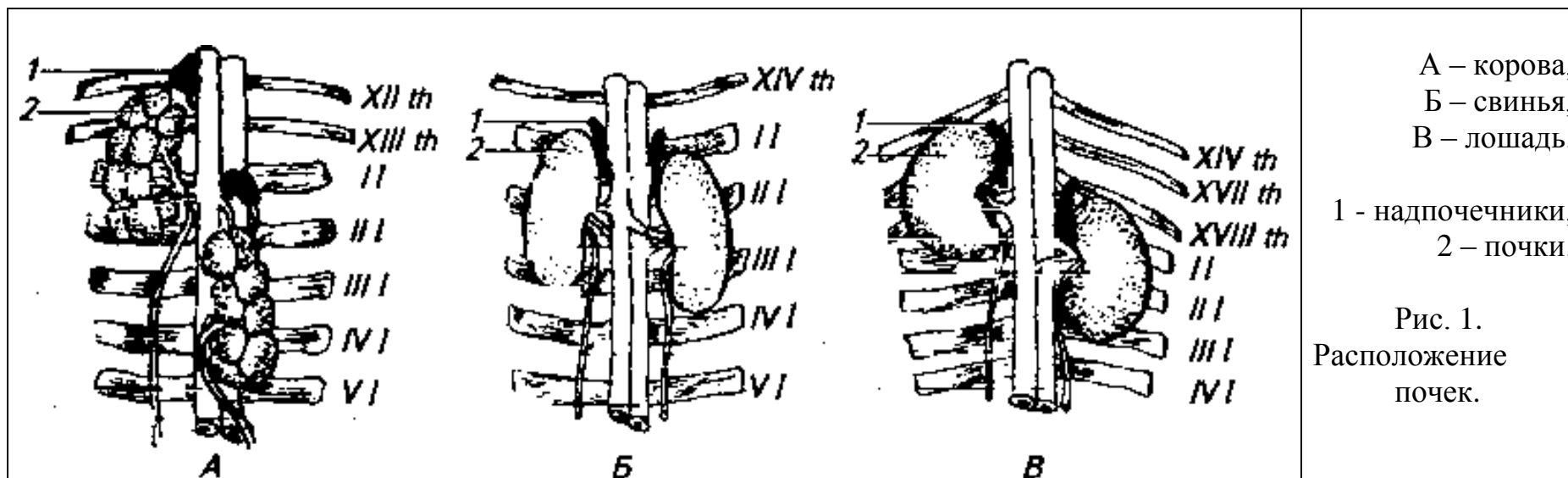
1. Познакомиться с анатомическим строением и топографией органов мочевого выделения. Отметить особенности их расположения у разных видов сельскохозяйственных животных. Познакомиться с кровоснабжением почки.
2. Изучить гистологическое строение почки, стенки мочевого пузыря и мочеточников.

Анатомические препараты: сухие и влажные препараты органов мочевого выделения.

Гистологические препараты: почка (крысы, коровы, бобра, свиньи); мочеточник; мочевой пузырь.

Ход работы:

1. Используя анатомические препараты, атлас, таблицы и схемы строения познакомиться с анатомическим строением и топографией органов мочевого выделения.



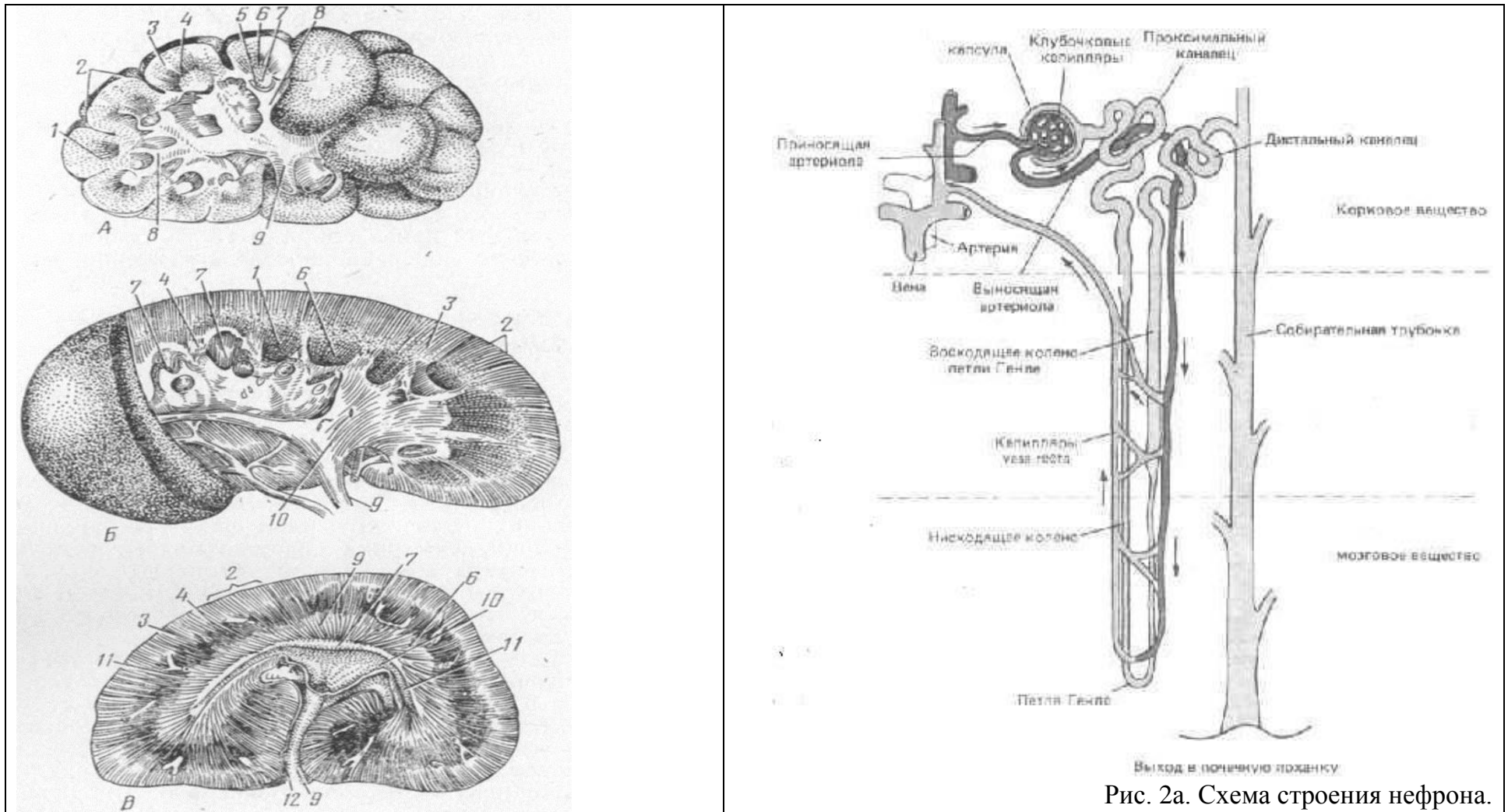
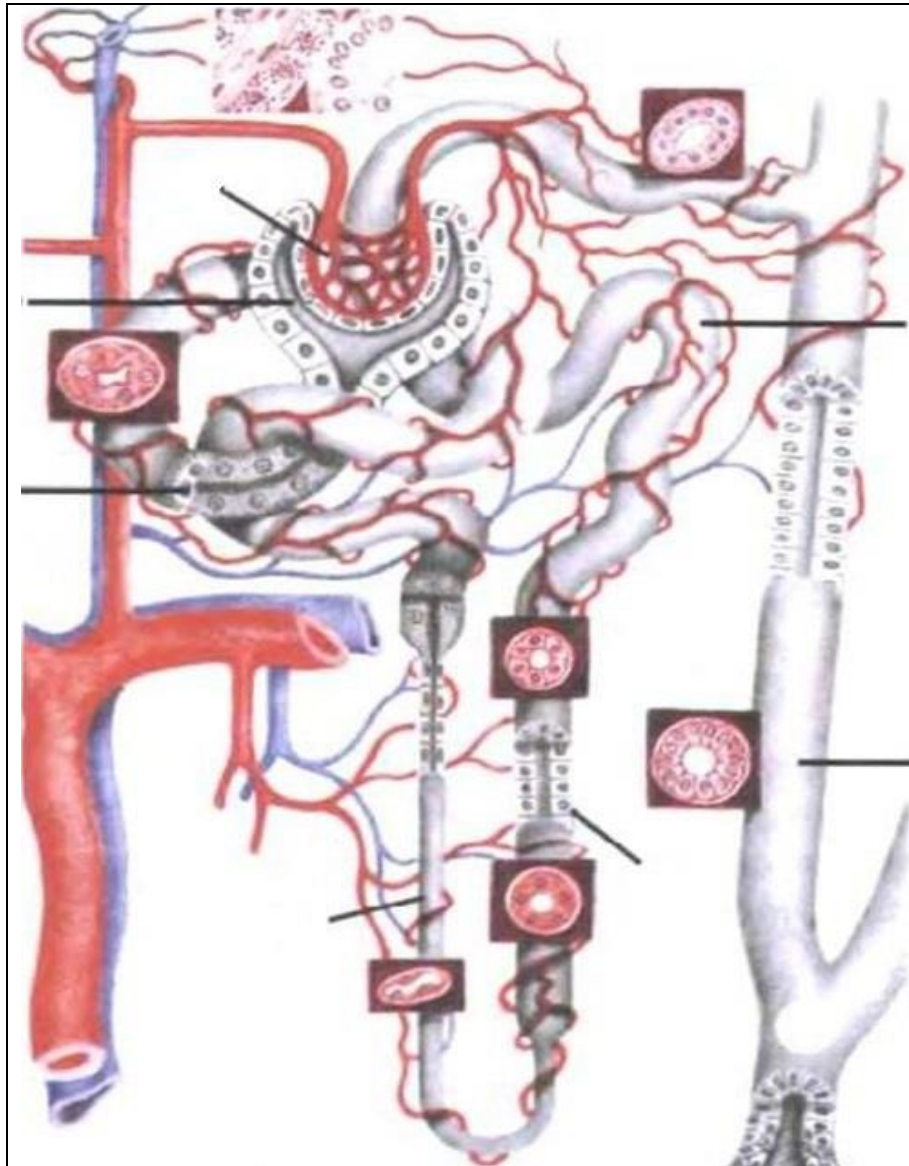


Рис. 2а. Схема строения нефрона.

Рис.2. Типы почек: А – бороздчатая многососочковая; Б – гладкая многососочковая; В – гладкая однососочковая.

__ корковая, __ промежуточная, __ мозговая зоны; __ ворота почки; __ почечная вена; __ почечная артерия; __ мочеточник; __ лоханка; __ проток; __ стебелек; __ почечная чашечка; __ почечный сосочек; __ почечная пирамида.

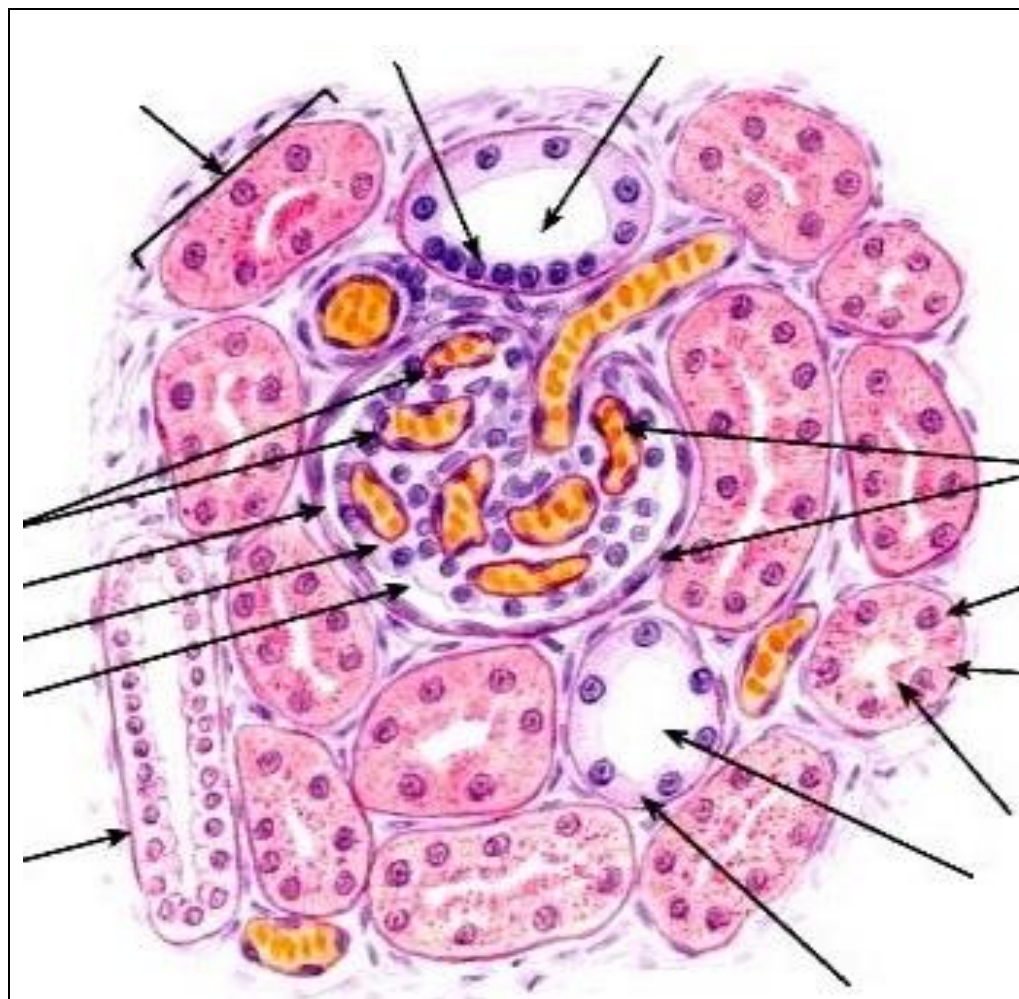


- ___ - почечная артерия,
- ___ - междольковая артерия,
- ___ - дуговая артерия,
- ___ - междольковая артерия,
- ___ - внутридольковая артерия,
- ___ - приносящая артериола,
- ___ - капиллярный клубочек,
- ___ - выносящая артериола,
- ___ - капиллярная сеть II,
- ___ - прямая артерия,
- ___ - капиллярная сеть III.

- ___ - нефрон:
- ___ - капсула нефрона,
- ___ - проксимальный отдел нефрона,
- ___ - петля нефрона,
- ___ - дистальный отдел нефрона;
- ___ - собирательные трубки.

Рис. 3. Кровообращение в почке.

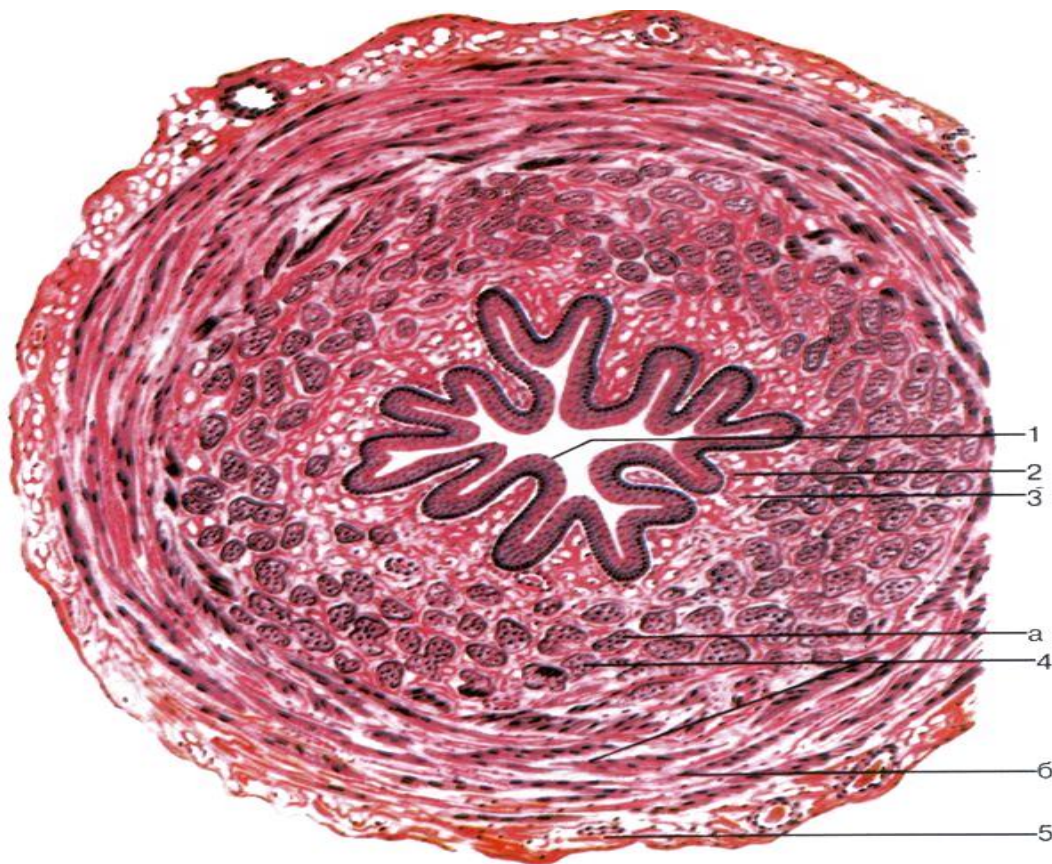
2. Используя гистопрепараты, схемы строения, изучить гистологическое строение почки, мочеточника.
 Препарат 1. Почки крысы. Окраска гематоксилин-эозином.



- ___ - почечное тельце:
- ___ капсула нефрона,
- ___ - капиллярный клубочек;
- ___ - внутренний листок капсулы нефрона,
- ___ - наружный листок капсулы нефрона,
- ___ - полость капсулы нефрона;
- ___ - проксимальный отдел нефрона;
- ___ - дистальный отдел нефрона;
- ___ - околоклубочковый комплекс;
- ___ - «базальная исчерченость»;
- ___ - «щеточная каемка»;
- ___ - собирательная трубочка.

Рис. 4. Почки.

Препарат 2. Мочеточник. *Окраска гематоксилин-эозином.*



I – Слизистая оболочка:

- ___ - переходный эпителий,
- ___ - собственная пластинка,
- ___ - подслизистая основа;

II - Мышечная оболочка:

- ___ - внутренний продольный слой;
- ___ - наружный циркулярный слой;

III – Серозная оболочка

(адвентиция – в каудальной части мочеточника).

Рис. 5. Мочеточник.

Вопросы для самоконтроля:

1. Перечислите отделы нефрона.
2. У кого из домашних животных правая почка сердцевидной формы, левая – бобовидной?
3. Расскажите об особенностях строения и функционирования разных отделов почечных канальцев нефрона.
4. Назовите по международной номенклатуре органы выделения.
5. К какому типу относится почка коровы?
6. В моче обнаружены свежие эритроциты. В каком отделе системы имеется патология?
7. На гистологическом препарате почки в корковом веществе видны канальцы, выстланные эпителием, имеющим «щеточную каемку» и «базальную исчерченность». К какому отделу нефрона относятся эти канальцы?
8. К какому типу относится почка лошади?
9. Какие структуры участвуют в образовании биологического почечного фильтра?
10. Расскажите об особенностях строения стенок мочевыводящих путей.

Тема зачтена

(подпись преподавателя)

Занятие 15

Тема: Половой аппарат самцов млекопитающих: строение семенникового мешка, семенников и их придатков, семенного канатика, семяпровода, мочеполового канала, придаточных половых желез, полового члена и препуция. Гистологическое строение семенников.

Органы размножения самок: яичники, яйцеводы, матка, влагалище, мочеполовое преддверие, наружные половые органы. Гистологическое строение яичников.

Задание:

1. Познакомиться с анатомическим строением и топографией органов размножения самцов. Отметить особенности их расположения у разных видов сельскохозяйственных животных. Изучить гистологическое строение семенников млекопитающих.

2. Познакомиться с анатомическим строением и топографией органов размножения самок. Отметить особенности их расположения у разных видов сельскохозяйственных животных. Изучить гистологическое строение яичников и матки млекопитающих.

Анатомические препараты: сухие и влажные препараты органов размножения животных.

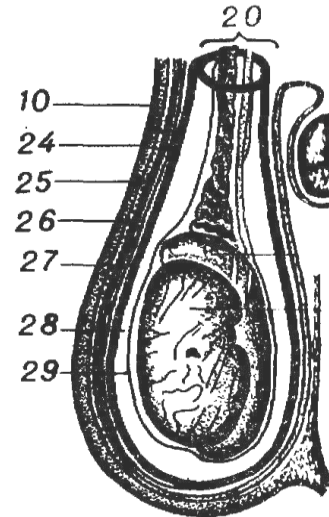
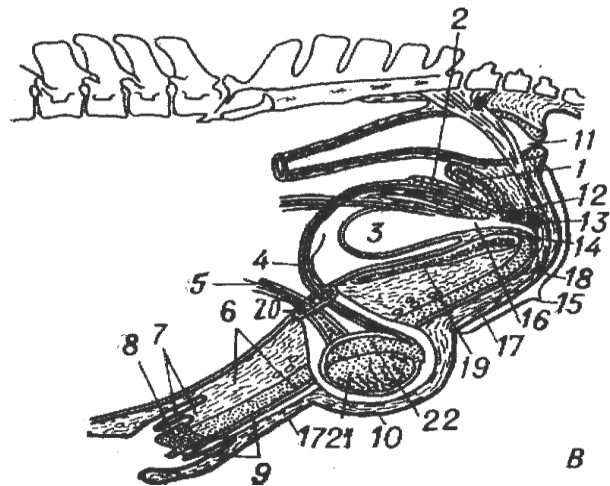
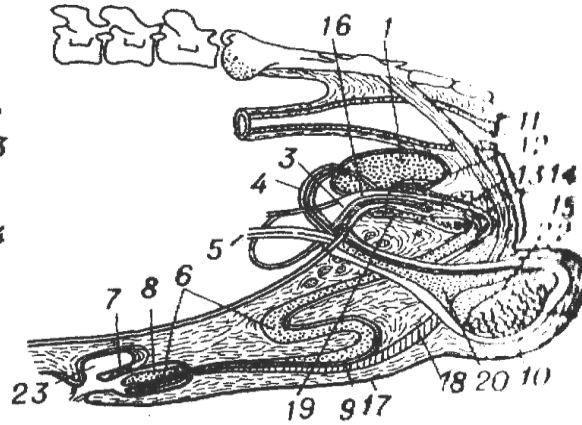
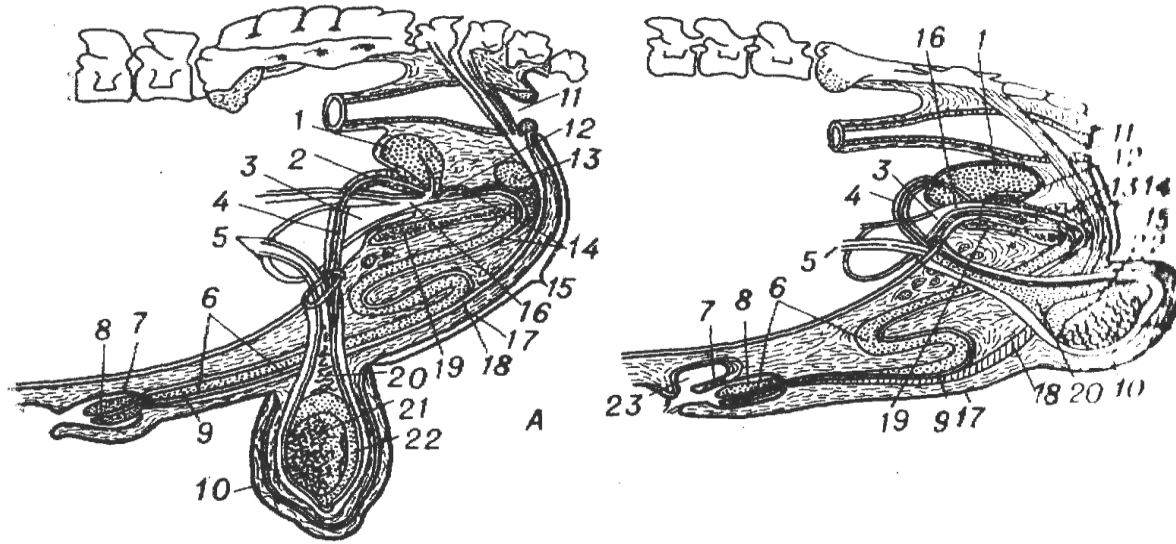
Гистологические препараты: семенник крысы, придаток семенника, семяпровод; яичник, матка, яйцевод.

Ход работы:

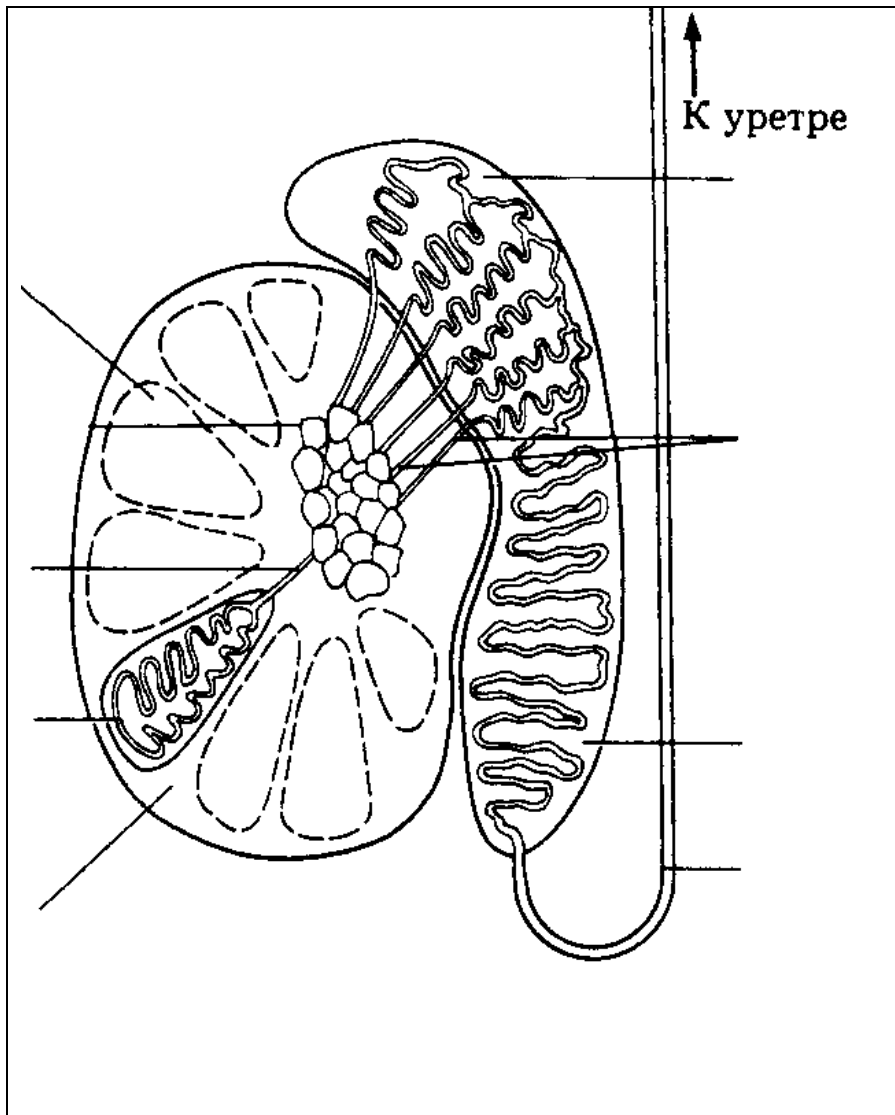
1. Используя анатомические препараты, атлас, таблицы и схемы строения познакомиться с анатомическим строением и топографией органов размножения самцов.

Используя препараты, схемы строения, изучить строение семенника.

Рис. 1. Половые органы самцов: А – быка, Б – хряка, В – жеребца; Г – семенниковый мешок быка.



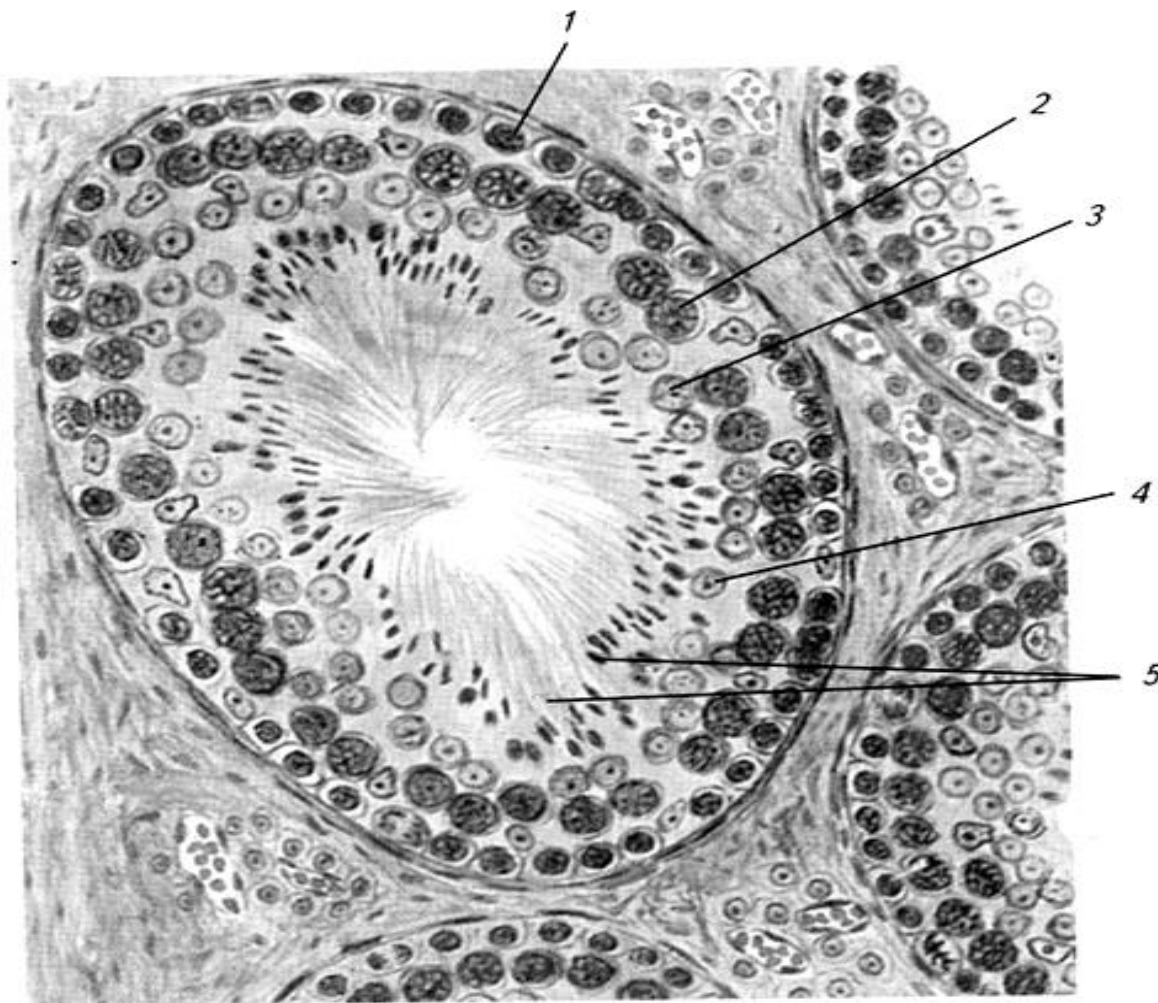
__ – семенник, __ – придаток семенника, __ – мошонка, __ – общая влагалищная оболочка, __ – семенной канатик, __ – семяпровод, __ – пузырьково-видная железа, __ – предстательная железа, __ – луковичная железа, __ – пенис, __ – головка полового члена, __ – мочеполовой канал, __ – препуций, __ – S-образный изгиб полового члена, __ – дивертикул препуция, __ – мочевого пузыря, __ – прямая кишка, __ ампула семяпровода, __ - сосуды и нервы семенного канатика, __ - анальное отверстие, __ - тазовая часть мочеполового канала, __ - промежность, __ - мочеиспускательный канал, __ - ретрактор пениса, __ - лонная кость, __ - мышечно-эластическая оболочка мошонки, __ - фасция мошонки, __ - наружный подниматель семенника, __ - влагалищная полость, __ - специальная влагалищная оболочка, __ - перегородка мошонки.



- ___ – собственная влагалищная оболочка,
- ___ – белочная оболочка,
- ___ – междольковые трабекулы (септы),
- ___ – долька,
- ___ – извитые семенные канальцы,
- ___ – прямые канальцы,
- ___ – средостение с сетью семенника,
- ___ – выносящие канальцы,
- ___ – проток придатка,
- ___ – семяпровод,
- ___ – головчатый конец семенника,
- ___ – хвостатый конец семенника,
- ___ – головка придатка,
- ___ – тело придатка,
- ___ – хвост придатка.

Рис. 2. Схема строения семенника и придатка.

Препарат 1. Семенник. Окраска гематоксилин-эозином.



- - извитой семенной каналец;
- - базальная мембрана,
- - сперматогонии,
- - сперматоциты I порядка,
- - сперматиды,
- - сформированные спермии,
- - клетки Сертоли;
- - клетки Лейдига (эндокриноциты);
- - кровеносные сосуды.

Рис. 3. Семенник.
Извитой семенной каналец.

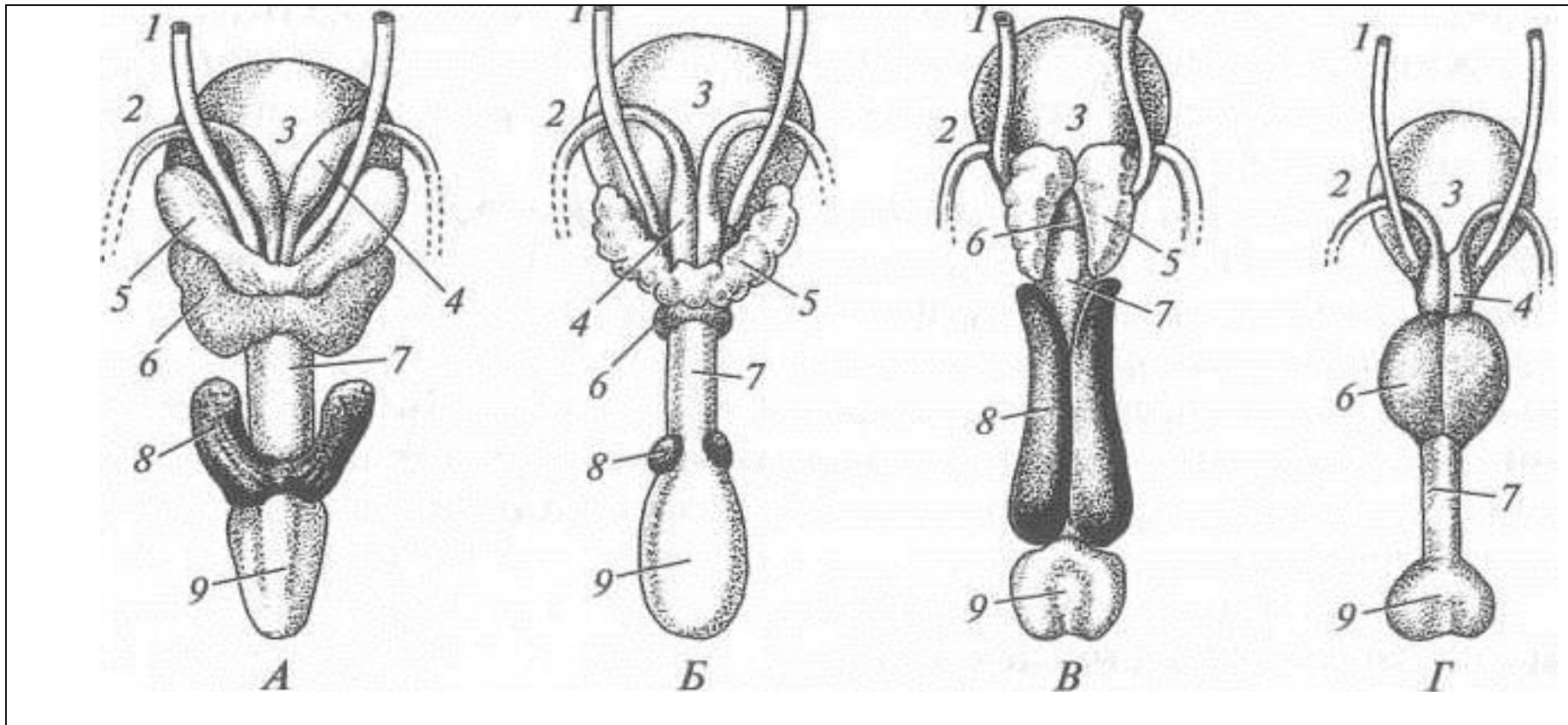
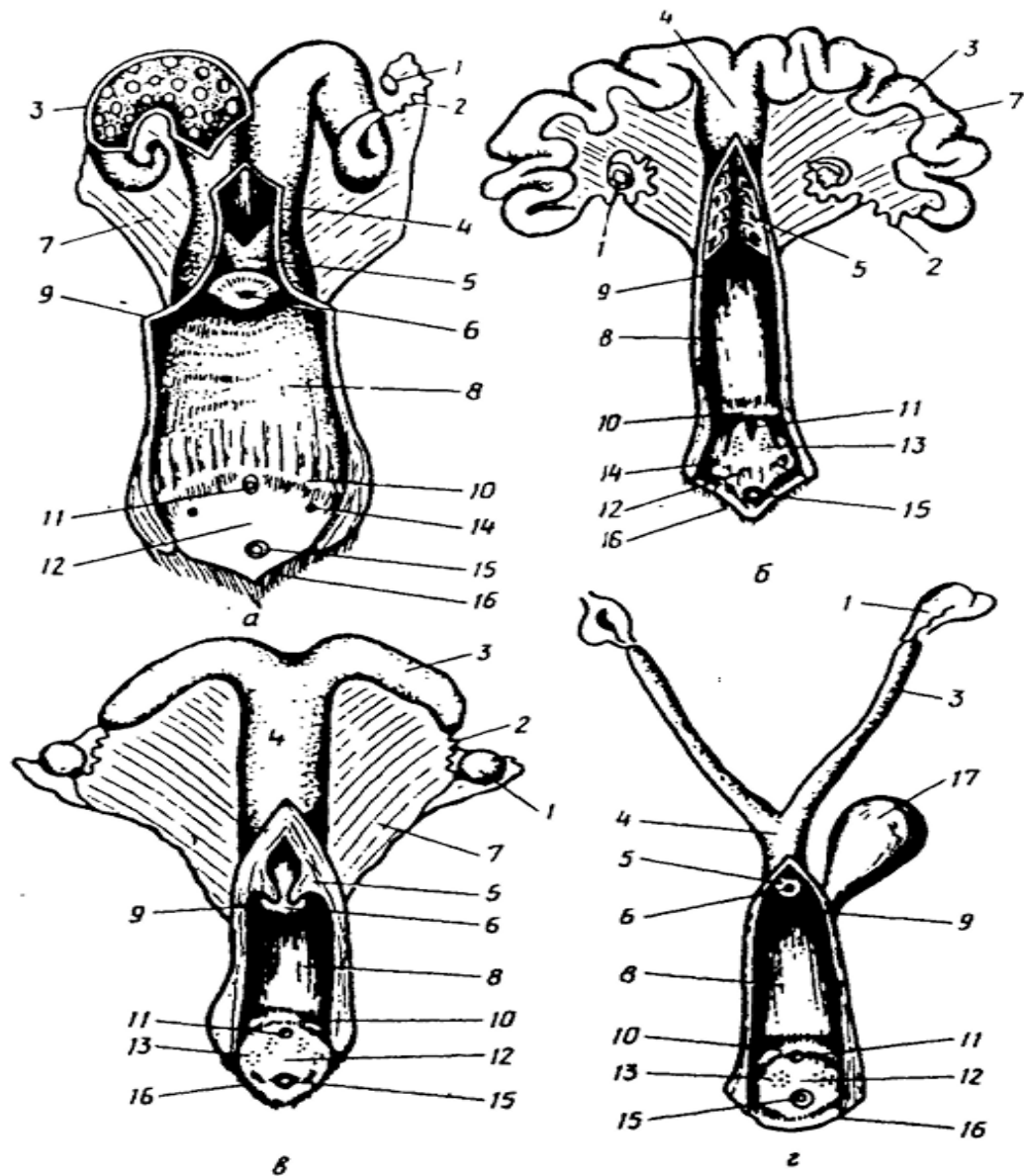


Рис. 4. Придаточные половые железы: А – жеребца, Б – быка, В - хряка, Г – кобеля.
 __ – мочеточник, __ – семявыносящий проток, __ – мочевой пузырь, __ – ампула, __ – уретра, __ – корень пениса, __ – пузырьковидная железа, __ – предстательная железа, __ – бульбоуретральная железа.

2.1. Используя анатомические препараты, атлас, таблицы и схемы строения, познакомиться с анатомическим строением и топографией органов размножения самок.

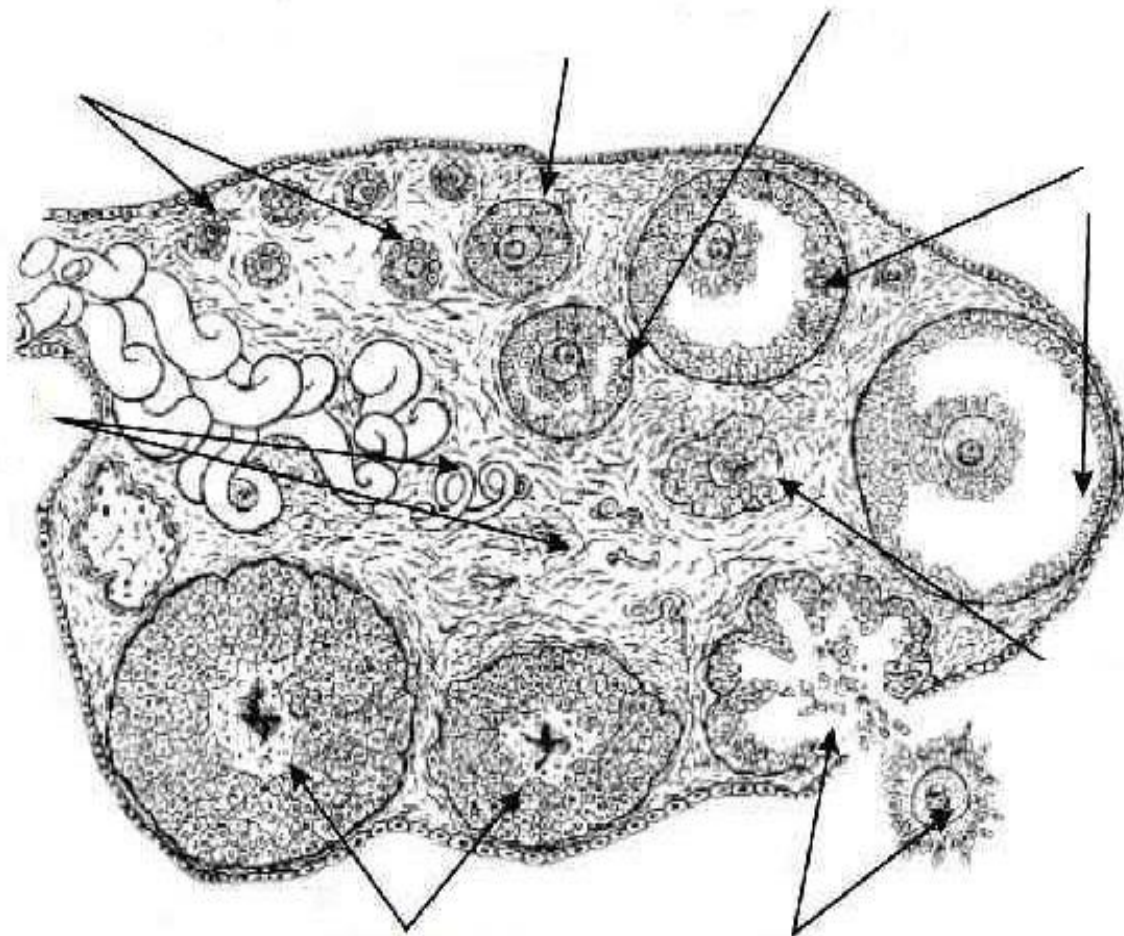


- ___ – яичник,
- ___ – широкая маточная связка,
- ___ – рог матки,
- ___ – яйцевод (маточная труба),
- ___ – преддверно-влагалищная складка,
- ___ – карункулы,
- ___ – тело матки,
- ___ – шейка матки,
- ___ – наружное отверстие матки,
- ___ – влагалище,
- ___ – наружное уретральное отверстие,
- ___ – преддверие влагалища,
- ___ – клитор,
- ___ – малые преддверные железы,
- ___ – большие преддверные железы,
- ___ – половые губы,
- ___ – мочевого пузырь,
- ___ – свод влагалища.

Рис.5. Половые органы самок:
 а – коровы, б – свиньи;
 в – кобылы; г – собаки.

2.2. Используя гистопрепарат, изучить гистологическое строение яичника.

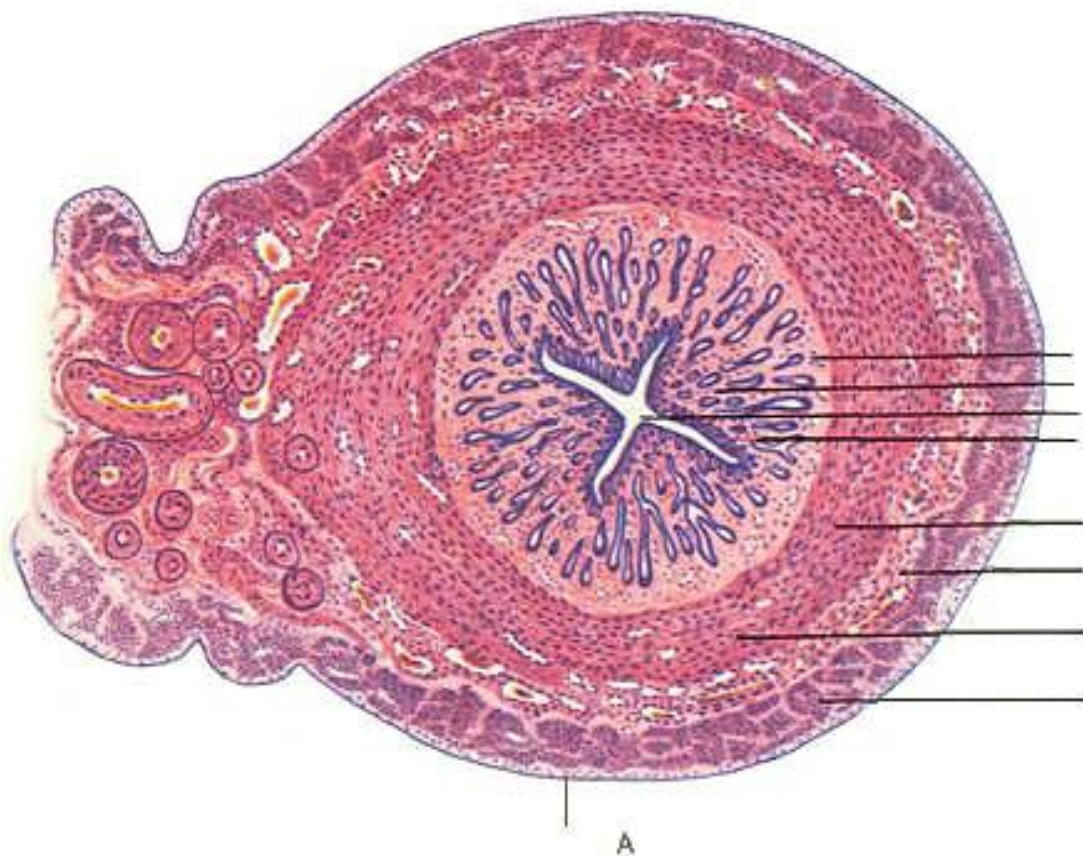
Препарат 2. Яичник. Окраска гематоксилин-эозином.



- ___ - поверхностный эпителий,
- ___ - белочная оболочка,
- ___ - корковое вещество,
- ___ - примордиальные фолликулы,
- ___ - первичные и вторичные растущие фолликулы,
- ___ - пузырьчатый фолликул, (Граафов пузырек),
- ___ - полость фолликула,
- ___ - ооцит I-го порядка:
- ___ - оолема (блестящая оболочка),
- ___ - фолликулярная оболочка (лучистый венец);
- ___ - тека, ___ - яйценосный бугорок,
- ___ - зернистый слой (гранулеза),
- ___ - желтое тело, ___ - атретическое тело,
- ___ - мозговое вещество,
- ___ - соединительная ткань.

Рис.6. Яичник млекопитающего.

2.3. Используя гистопрепарат, схемы строения, изучить гистологическое строение матки.
Препарат 3. Матка. Окраска гематоксилин-эозином.



I - эндометрий (слизистая оболочка):
1 - эпителиальный слой,
2 - собственная пластинка,
3 - маточные железы (крипты).

II - миометрий (мышечная оболочка):
4 - внутренний циркулярный слой,
5 - сосудистый слой,
6 - наружный продольный слой.

III - периметрий (серозная оболочка).

7 – просвет матки.

Рис. 7. Матка.

Вопросы для самоконтроля:

1. Назовите по международной номенклатуре органы половой системы самцов.
2. Расскажите о строении и расположении придаточных половых желез.
3. Расскажите о строении Граафова пузырька.
4. Расскажите о строении и значении мошонки.
5. Расскажите о строении препуция.
6. Расскажите о строении и функциях придатка семенника.
7. Ампула семяпровода, где располагается и какую функцию выполняет?
8. Назовите части мужской уретры и их расположение.
9. Перечислите анатомические части матки.
10. Расскажите о видовых особенностях матки коровы, лошади, свиньи.
11. Какие функции выполняют маточные трубы?
12. К какому типу относится матка коровы?
13. Какое строение имеет примордиальный фолликул?
14. Какие стадии развития проходит желтое тело?
15. Назовите по международной номенклатуре органы половой системы самок.

Тема зачтена _____

(подпись преподавателя)

Самостоятельная работа

Тема 1: Нервная система.

Строение спинного мозга. Оболочки и сосуды спинного мозга. Строение отделов головного мозга. Оболочки и сосуды головного мозга. Черепно-мозговые нервы. Спинномозговые нервы: шейные, грудные, поясничные, крестцовые, хвостовые нервы. Плечевое, поясничное и крестцовое сплетения. Симпатическая и парасимпатическая части вегетативной нервной системы.

Задание:

1. Изучить строение спинного мозга. Оболочки и сосуды спинного мозга. Спинномозговые нервы: шейные, грудные, поясничные, крестцовые, хвостовые нервы. Плечевое, поясничное и крестцовое сплетения.
2. Изучить строение головного мозга. Оболочки и сосуды головного мозга. Черепно-мозговые нервы.

Анатомические препараты: влажные препараты спинного и головного мозга.

Гистологические препараты: спинной мозг собаки, мозжечок, кора больших полушарий.

Вопросы для самоконтроля:

1. Чем представлено белое и серое вещество спинного мозга?
2. Где в спинном мозге проходят эфферентные (двигательные) проводящие пути?
3. В каких отделах спинного мозга имеются утолщения? С чем это связано?
4. Перечислите оболочки спинного мозга.
5. Назовите основные части среднего мозга.
6. Назовите по международной номенклатуре отделы головного мозга.
7. Перечислите основные части конечного мозга.
8. Какие ядра располагаются в сером мозговом веществе продолговатого мозга?
9. Из каких отделов состоит промежуточный мозг?
10. Какие части включает задний мозг?

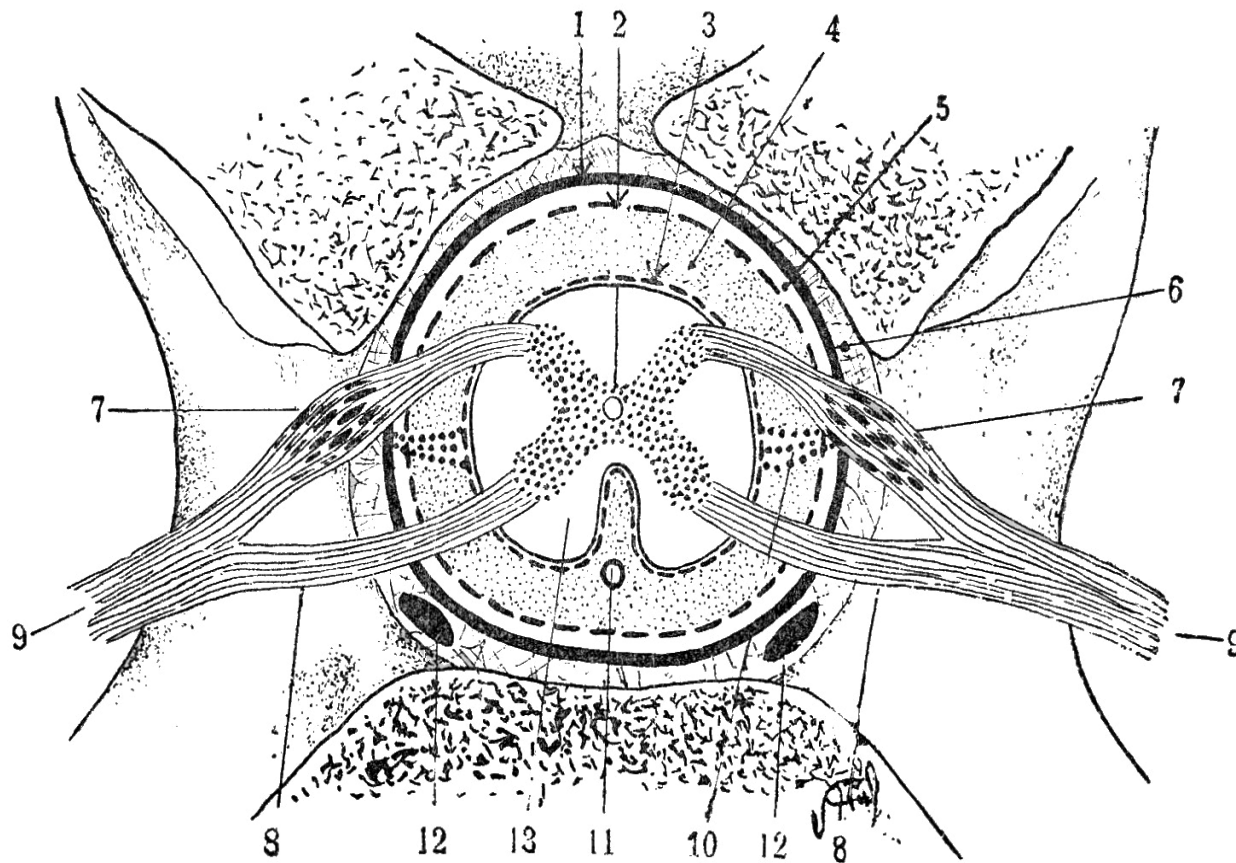


Рис. 1. Спинной мозг и его оболочки.

- ___ - твердая мозговая оболочка,
- ___ - паутинная оболочка,
- ___ - мягкая оболочка,
- ___ - спинномозговой ганглий;
- ___ - спинномозговой нерв:
 - а)- вентральные корешки
 - б)- дорсальные корешки;
- ___ - субарахноидальное пространство,
- ___ - эпидуральное пространство,
- ___ - субдуральное пространство,
- ___ - дорсальные рога серого вещества,
- ___ - вентральные рога серого вещества,
- ___ - серая спайка,
- ___ - центральный спинномозговой канал,
- ___ - дорсальная перегородка,
- ___ - вентральная щель,
- ___ - дорсальные канатики белого вещества,
- ___ - вентральные канатики белого вещества,
- ___ - зубовидная связка,
- ___ - вентральный позвоночный синус,
- ___ - вентральная спинномозговая артерия,
- ___ - латеральные канатики белого вещества.

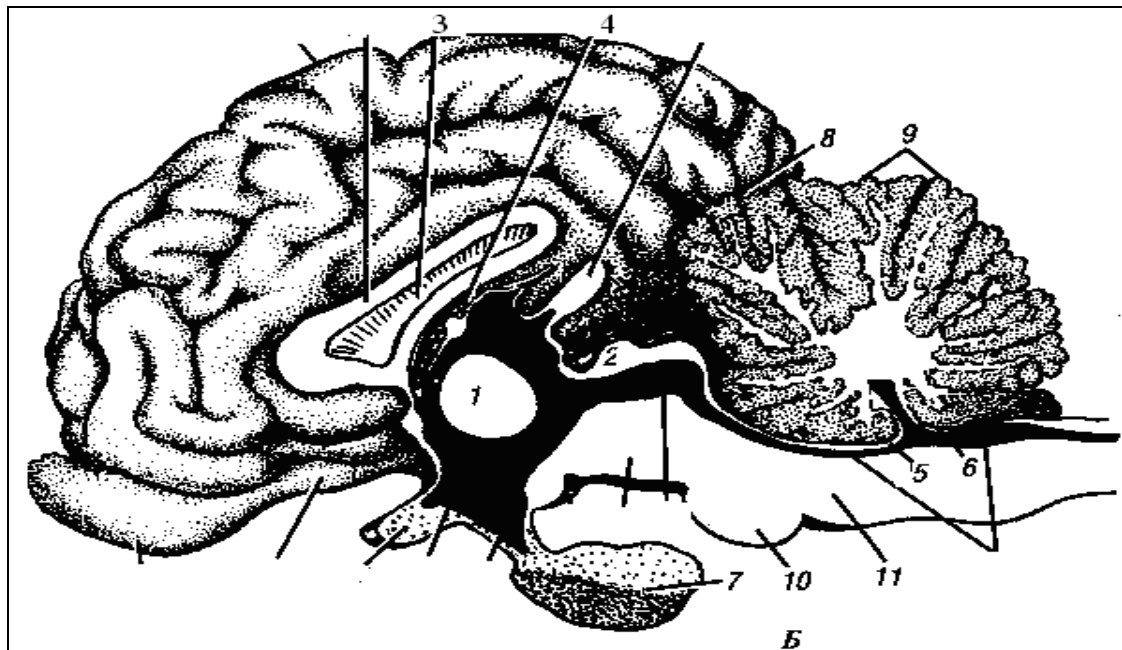


Рис. 2. Головной мозг крупного рогатого скота на медианном разрезе. 1-промежуточная масса зрительных бугров, 2 - четверохолмие, 3 - прозрачная перегородка, 4 - сосудистая покрывка, 5 - передний парус, 6 - задний парус, 7 - плащ, 8 - поперечная щель, 9 - мозжечок, 10 - мозговой мост, 11 - продолговатый мозг, 12 - обонятельная луковица, 13 - четвертый мозговой желудочек, 14 - мозолистое тело, 15 - эпифиз, 16 - сильвиев водопровод, 17 - ножки большого мозга, 18 - сосцевидное тело 19 - гипофиз, 20 - воронка. 21 - третий мозговой желудочек, 22 - перекрест зрительных нервов, 23 - медиальный обонятельный тракт.

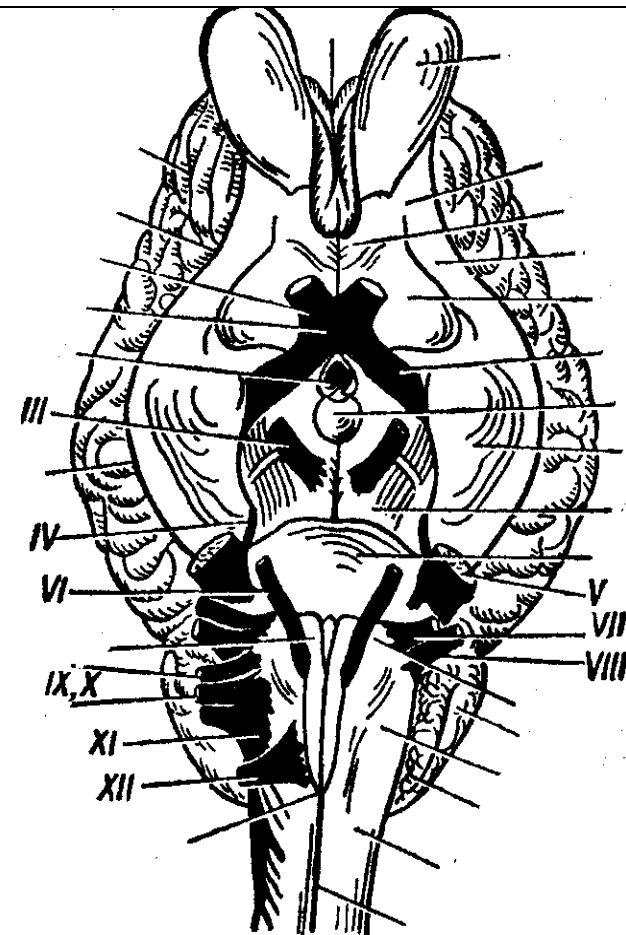


Рис. 3. Головной мозг крупного рогатого скота с базальной поверхностью.

Тема 2: Органы чувств.

Строение органа зрения: глазное яблоко, защитные и вспомогательные органы глаза.

Строение преддверно-улиткового органа: наружное, среднее и внутреннее ухо.

Задание:

1. Познакомиться с понятием «анализатор».
2. Изучить строение глаза – периферической части зрительного анализатора.
3. Изучить строение уха – периферической части слухового и вестибулярного анализаторов.

Анатомические препараты: сухие и влажные препараты органов зрения и слуха.

Гистологические препараты: роговица глаза, сетчатка глаза в темноте и на свету, спиральный орган.

Ход работы:

1. Используя практикум, мультимедийные иллюстрации, атлас, познакомиться с понятием «анализатор». Уяснить из каких трех частей состоит каждый анализатор. Определить основные части зрительного, слухового и вестибулярного анализаторов.

Зрительный анализатор:

1)Рецепторная часть - клетки палочки и колбочки сетчатки глаза.

2)Проводящая часть - зрительный нерв.

3)Центры находятся в затылочной доле коры больших полушарий. Ядра и переключение в подкорковых центрах – в среднем, промежуточном мозге.

Статоакустический анализатор:

1)Рецепторный аппарат - волосковые клетки внутреннего уха.

2)Проводящая часть - статоакустический нерв.

3)Центры – височные доли коры большого мозга, мозжечок. Подкорковые образования – ядра среднего и продолговатого мозга (каудальные холмы четверохолмия; назальные оливы и ядра трапециоидного тела).

2. Изучить строение глаза – периферической части зрительного анализатора.

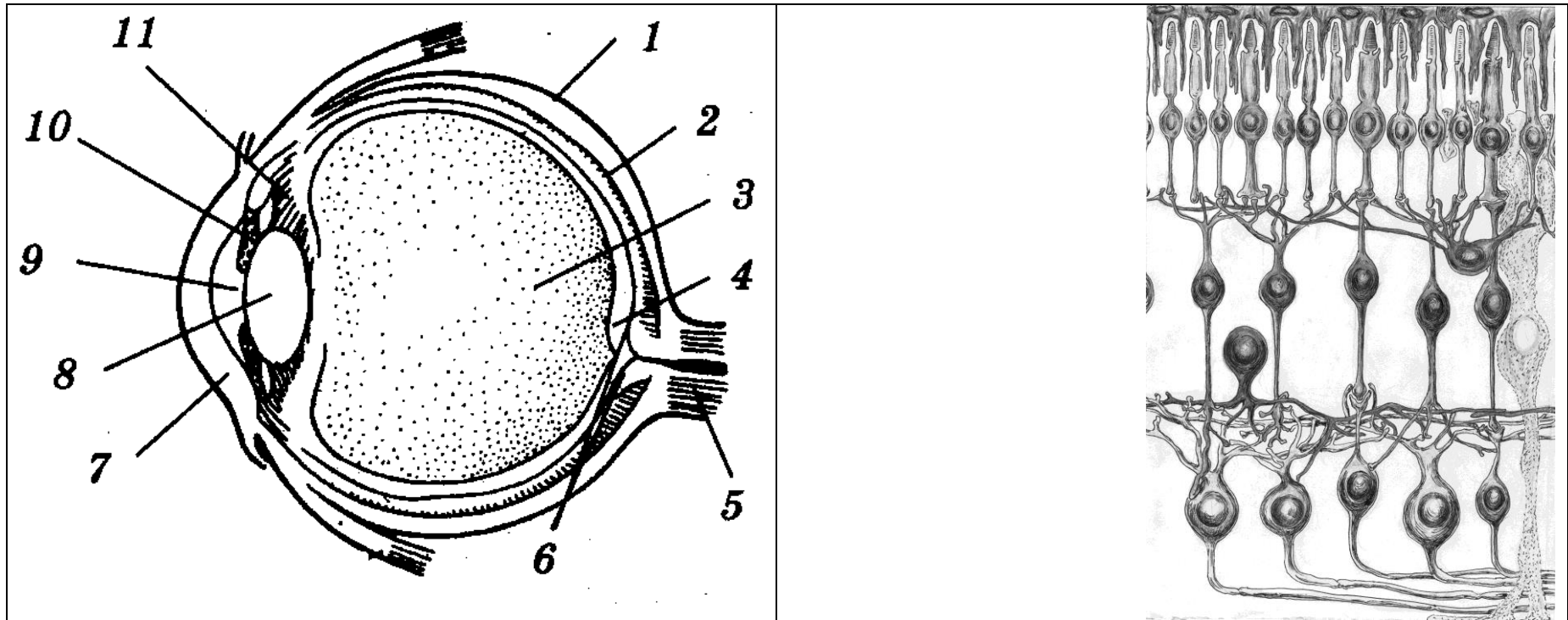
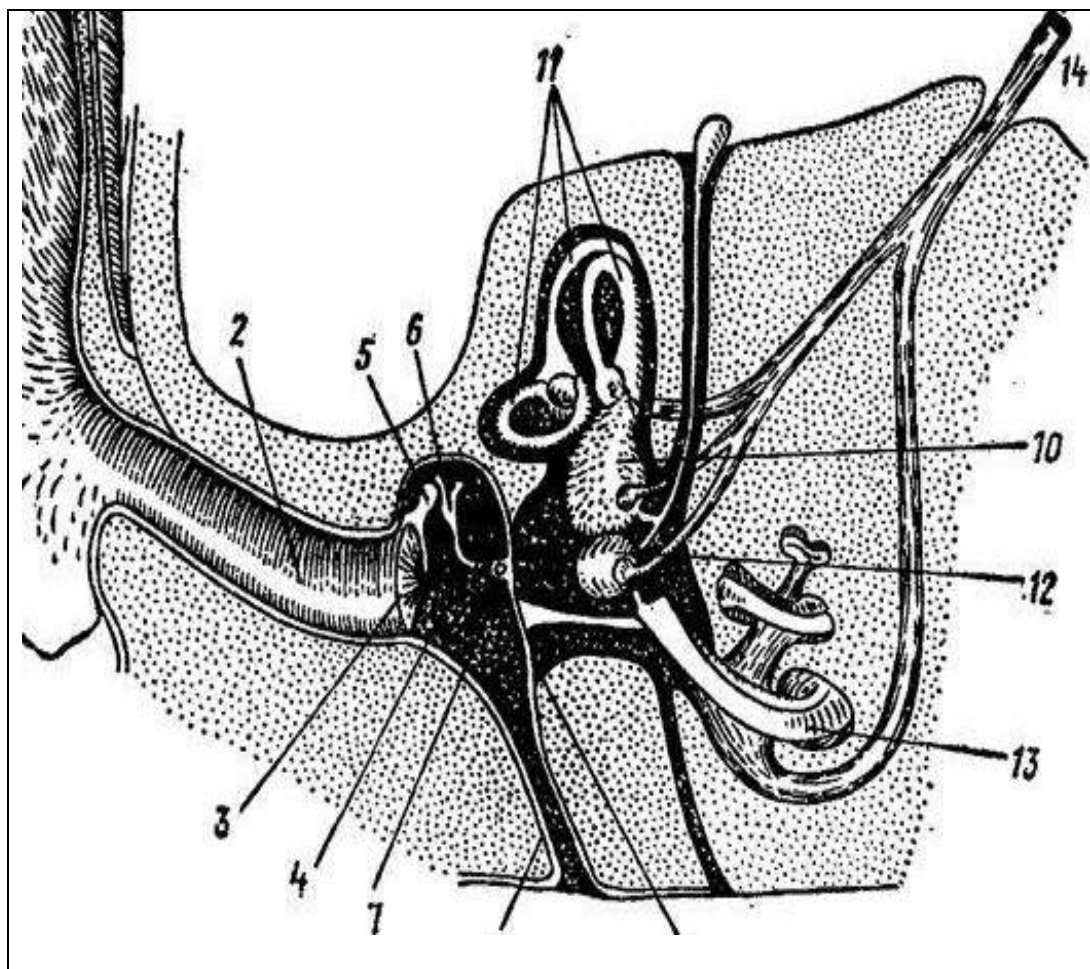


Рис. 1. Зрительный анализатор (периферическая часть). А – глаз, Б – схема строения сетчатки глаза.

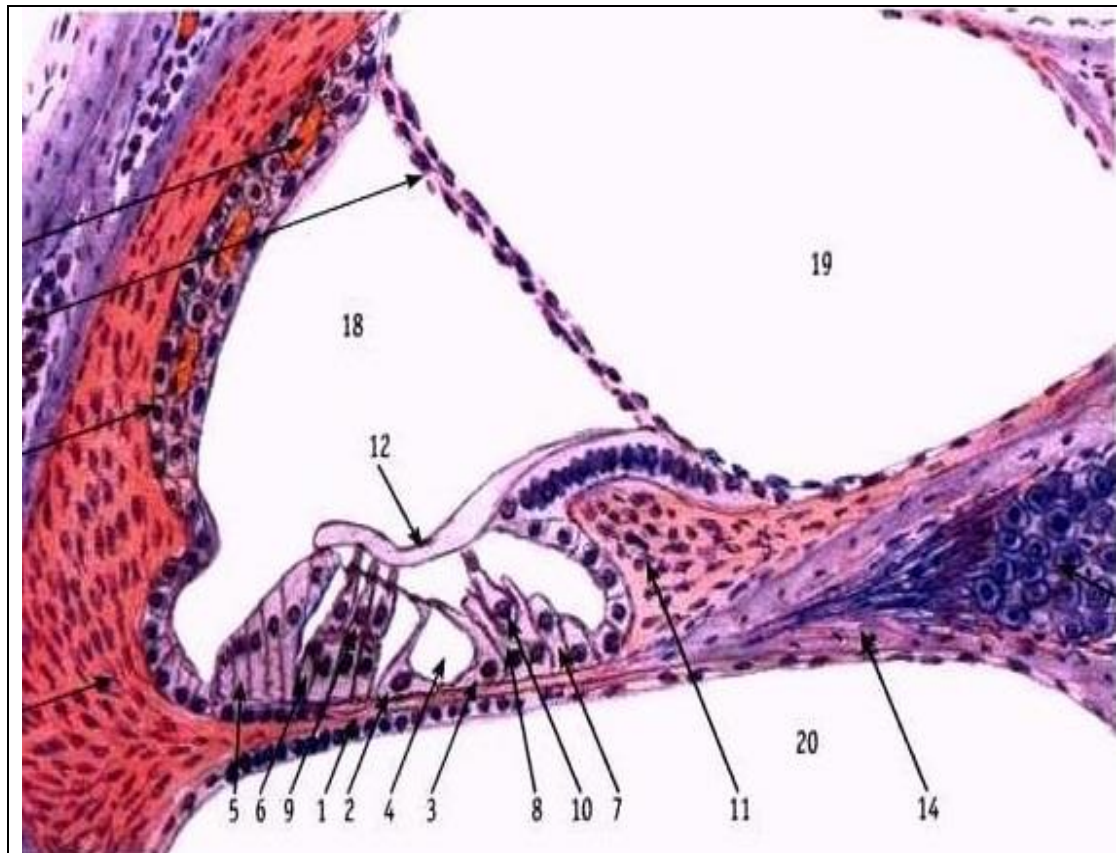
I – наружная (фиброзная) оболочка: __ – склера, __ – роговица; II – сосудистая оболочка: __ собственно сосудистая оболочка, __ ресничное тело, __ радужная оболочка; III – сетчатая оболочка. __ передняя камера глаза, __ задняя камера глаза, __ зрачок, __ хрусталик, __ стекловидное тело, __ слепое пятно, __ желтое пятно, __ зрительный нерв. **Сетчатка:** __ - пигментный слой; __ - фоторецепторный слой (слой палочек и колбочек); __ - наружная глиальная пограничная мембрана; __ - наружный ядерный слой; __ - наружный сетчатый слой; __ - внутренний ядерный слой; __ - внутренний сетчатый слой; __ - ганглионарный слой; __ - слой нервных волокон; __ - внутренняя глиальная пограничная мембрана; а) - клетки-палочки; б) - клетки-колбочки; в) - биполярные клетки; г) - горизонтальные клетки; д) - амакриновые клетки; ж) - ганглиозные клетки; з) - радиальный глиоцит; е) - пигментные клетки.

3. Изучить строение уха – периферической части слухового и вестибулярного анализаторов.



- I – наружное ухо,
 II – среднее ухо,
 III – внутреннее ухо.
 ___ - наружный слуховой проход,
 ___ - ушная раковина,
 ___ - барабанная перепонка,
 ___ - барабанная полость,
 ___ - слуховая труба,
 ___ - овальное окно (окно преддверья),
 ___ - круглое окно (окно улитки),
 ___ - овальный мешочек,
 ___ - круглый мешочек,
 ___ - полукружные каналы,
 ___ - слуховой нерв,
 ___ улитка,
 ___ - слуховые косточки:
 ___ - молоточек,
 ___ наковальня,
 ___ - стремечко,
 ___ чечевицеобразная косточка
 (не у всех животных самостоятельна).

Рис. 2. Схема строения органов слуха и равновесия.



17

13

Рис. 3. Улитковый канал перепончатого лабиринта и спиральный (кортиев) орган.

- 1 - базилярная мембрана,
- 2 - наружные клетки-столбы,
- 3 - внутренние клетки-столбы,
- 4 - туннель,
- 5 - наружные пограничные (поддерживающие) клетки,
- 6 - наружные фаланговые клетки,
- 7 - внутренние пограничные (поддерживающие) клетки,
- 8 - внутренние фаланговые клетки,
- 9 - наружные волосковые рецепторные клетки,
- 10 - внутренние волосковые рецепторные клетки,
- 11 - спиральный лимб,
- 12 - покровная мембрана,
- 13 - спиральный ганглий,
- 14 - спиральная костная пластинка,
- 15 - сосудистая полоска,
- 16 - вестибулярная мембрана,
- 17 - спиральная связка,
- 18 - перепончатый канал улитки,
- 19 - вестибулярная (преддверная) лестница,
- 20 - барабанная лестница.

Вопросы для самоконтроля:

1. Как соединяется среднее ухо с полостью глотки?
2. Какие структуры образуют наружное ухо?
3. Перечислите кости, которые находятся в среднем ухе?
4. Что содержится в барабанной лестнице улитки?
5. Что содержит барабанная полость среднего уха?
6. Какова функция шлеммова канала?
7. Почему желтое пятно является местом наилучшего видения?
8. У животного травмирована роговица. Возможен ли процесс регенерации, если да, то за счет каких клеток?
9. Назовите оболочки глазного яблока. Чем они образованы?
10. У животного травмирована затылочная область коры больших полушарий. Какой анализатор и какая его часть повреждена?

Тема зачтена _____
(подпись преподавателя)

Занятие 3

Тема 3: Эндокринная система.

**Центральная эндокринная железа - гипофиз. Связи гипофиза с гипоталамусом.
Периферические эндокринные железы. Регуляция деятельности эндокринных желез.**

Задание:

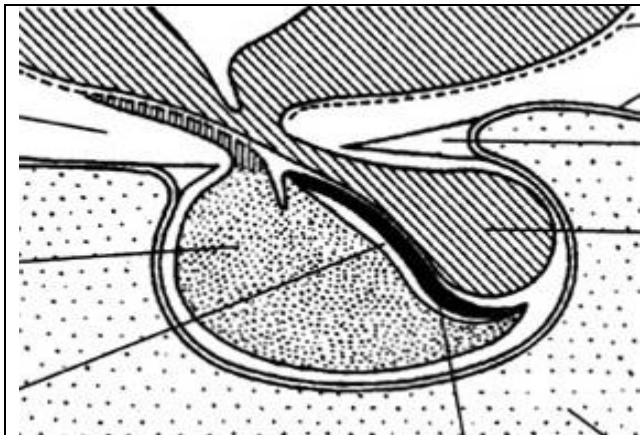
1. Изучить строение центральной эндокринной железы – гипофиза. Познакомиться со строением отдела промежуточного мозга - гипоталамуса. Изучить связи гипофиза и гипоталамуса.
2. Изучить анатомическое и гистологическое строение щитовидной железы, надпочечных желез.

Анатомические препараты.

Гистологические препараты: гипофиз, щитовидная железа, надпочечные железы.

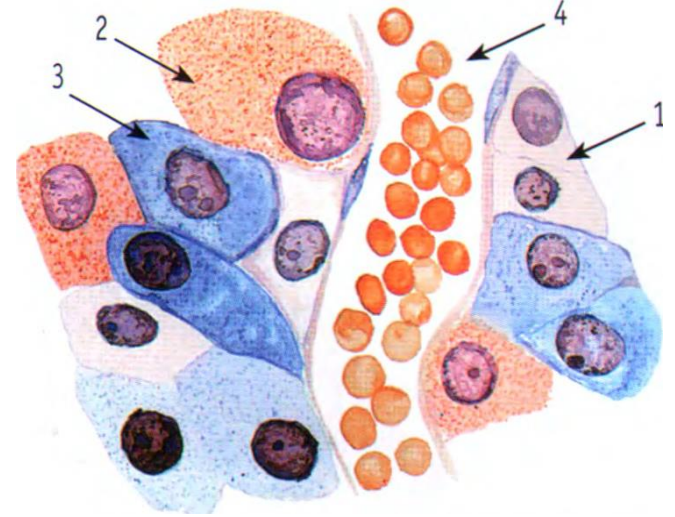
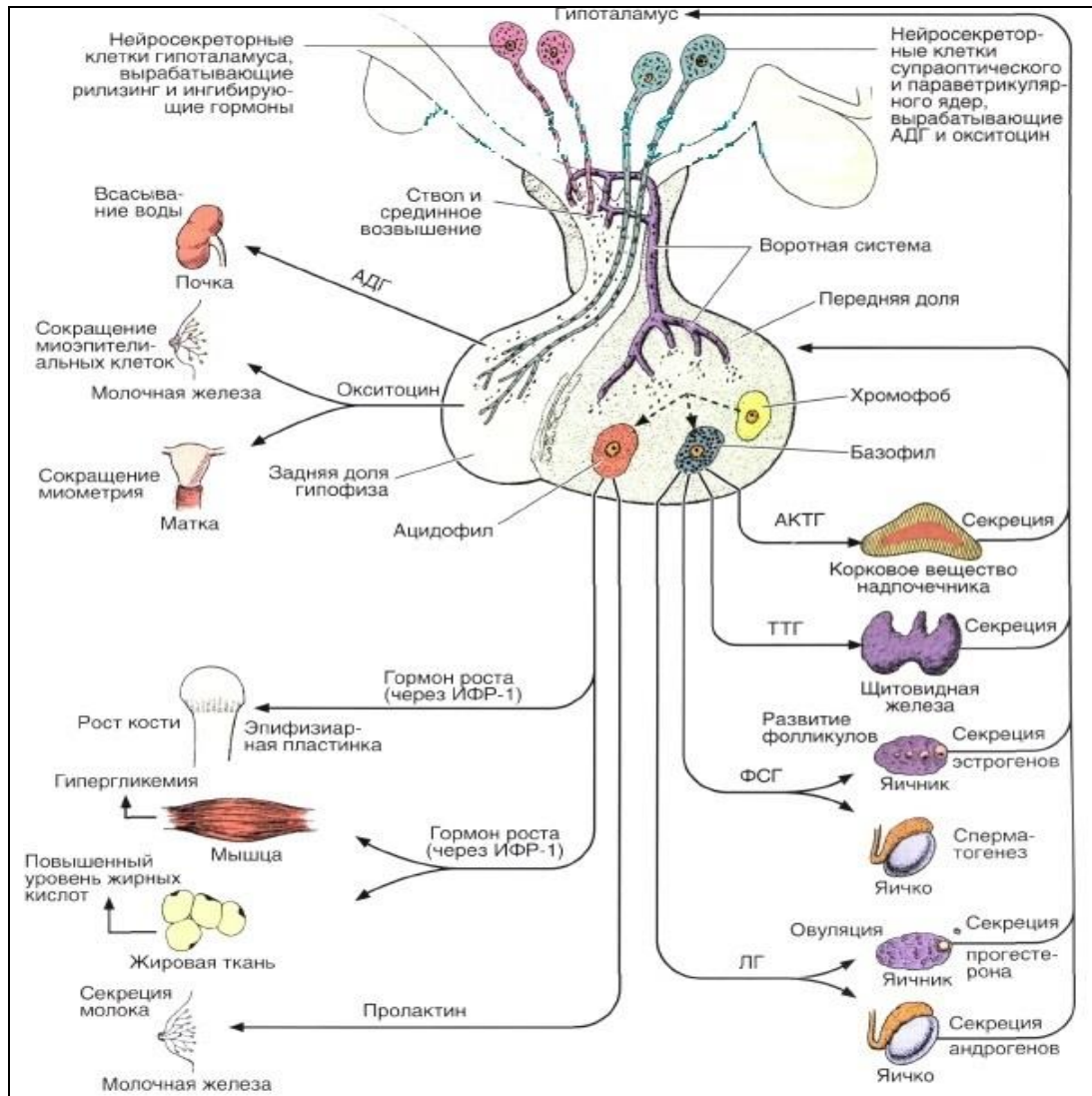
Ход работы:

1. Используя препарат, схемы строения, изучить строение гипофиза. Познакомиться со строением отдела промежуточного мозга - гипоталамуса. Изучить связи нервной системы с эндокринной системой.



1 - аденогипофиз:
а - передняя доля,
б - туберальная доля,
в - промежуточная доля;
2 - нейрогипофиз:
г - стебель воронки,
д - задняя доля.

Рис. 1. Гипофиз.



— - аденоцит;
 — - хромофильные клетки;
 а) - базофильные клетки;
 б) - ацидофильные клетки;
 — - хромофобные клетки;
 — - синусоидные капилляры.

Рис. 2. Гипофиз (передняя доля аденогипофиза).

2. Используя препараты, схемы строения, изучить анатомическое и гистологическое строение щитовидной железы.

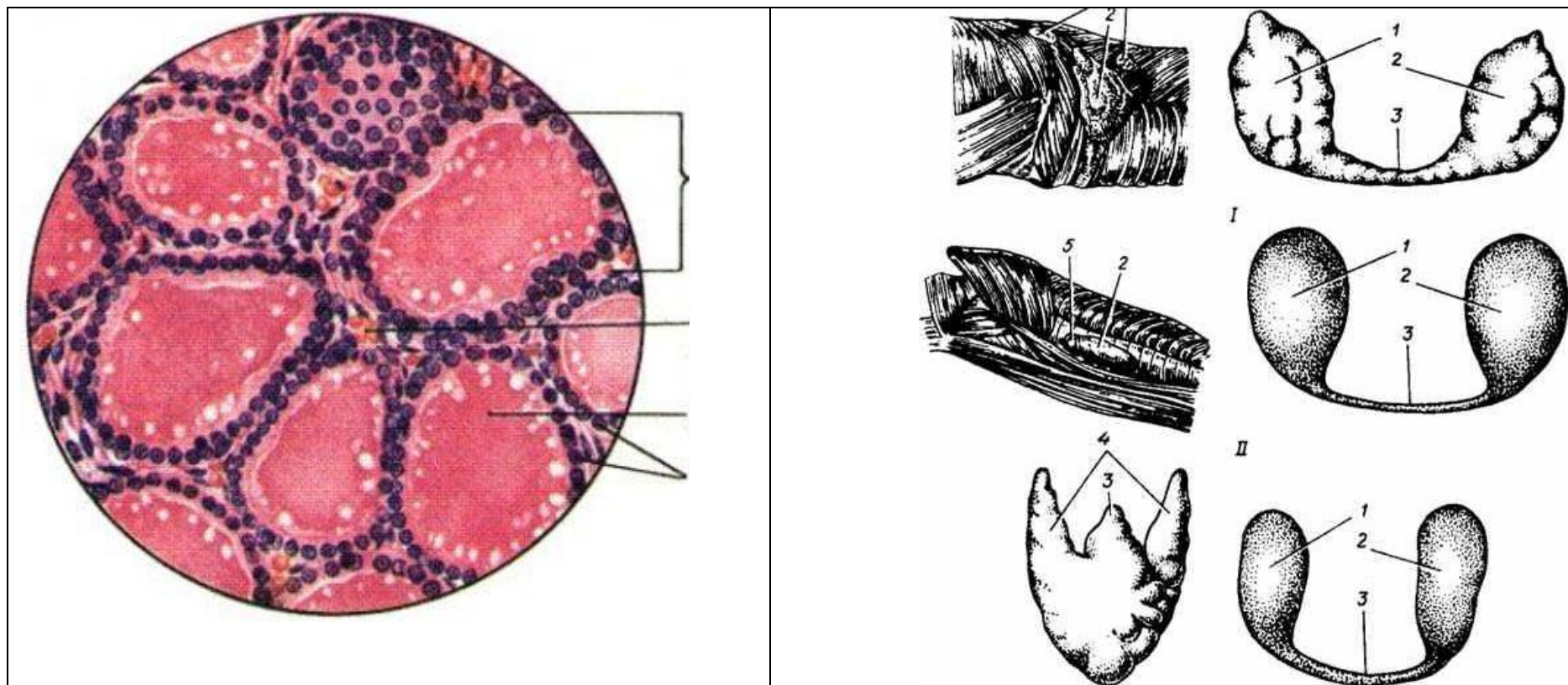


Рис. 3. Щитовидная железа. А – гистологическое строение: а - фолликул, б - тиреоциты, в - коллоид, г - прослойки соединительной ткани с сосудами. Б – анатомическое строение: I – корова, II – лошадь, III – свинья, IV – собака; 1 – правая доля щитовидной железы, 3 – перешеек, 4 – тело щитовидной железы, 5 – паращитовидная железа, 2 – левая доля.

3. Используя препараты, схемы строения, изучить строение надпочечных желез.

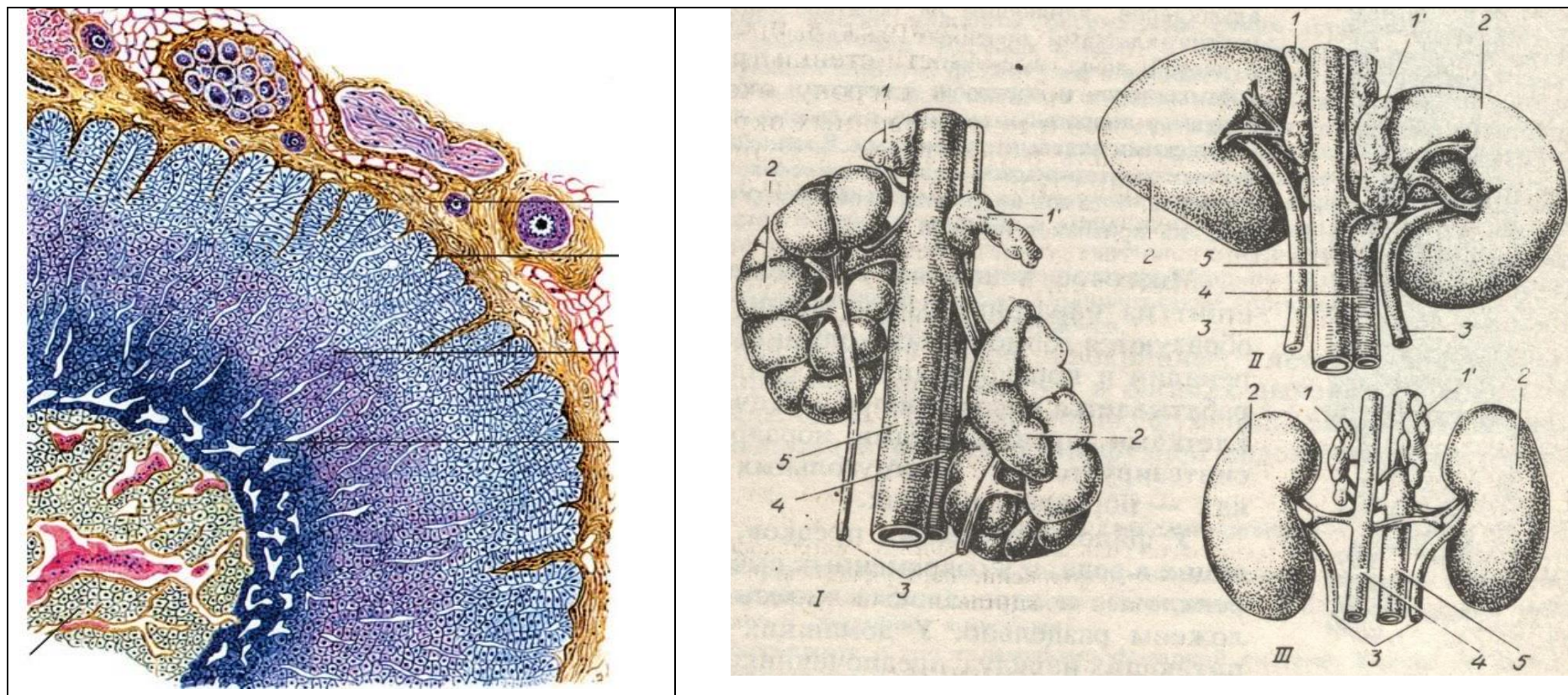


Рис. 4. Надпочечные железы: А - гистологическое строение: ___ - капсула; ___ - корковое вещество: ___ - клубочковая зона, ___ - пучковая зона, ___ - сетчатая зона; ___ - адренкортикотропоциты; ___ - мозговое вещество; ___ - соединительнотканые прослойки; ___ - синусоидные капилляры. Б – анатомическое строение: I – корова, II – лошадь, III – свинья; 1 – надпочечные железы (левая и правая), 2 – почки, 3 – мочеточники, 4 – каудальная полая вена, 5 – брюшная аорта.

Вопросы для самоконтроля:

1. У эмбриона в эксперименте удален гипофизарный карман. Развитие каких долей гипофиза нарушится?
2. У экспериментального животного перерезаны аксоны нейросекреторных клеток, находящихся в супраоптическом и паравентрикулярном ядрах гипоталамуса. Как изменится содержание нейросекрета в нейрогипофизе?
3. У коровы во время отела обнаружено понижение сократительной способности матки. Какой гормон, выделяемый гипоталамусом, может увеличить сократительную способность матки в данной ситуации?
4. У больного резко увеличено суточное выделение мочи. Недостаточностью секреции какого гормона гипоталамуса можно объяснить это явление?
5. Расскажите о строении гипофиза.
6. У неполовозрелого животного в эксперименте удален эпифиз. Как изменится скорость созревания животного?
7. В эмбриогенезе экспериментально нарушен процесс миграции нейробластов из ганглиозных пластинок. Как это отразится на структуре надпочечников?
8. У животного удалена околощитовидная железа. Как изменится уровень кальция в крови?
9. На препарате щитовидной железы видны фолликулы с плоским эпителием, заполненные плотным коллоидом. О каком функциональном состоянии железы свидетельствует эта картина?
10. У животного удалена щитовидная железа. Гипертрофия каких клеток гипофиза будет обнаружена у животного?

Тема зачтена _____

Занятие 4

Морфология домашних птиц.

Тема: Особенности строения органов движения, кожного покрова и его производных. Особенности строения систем органов пищеварения, дыхания, сердечно-сосудистой, нервной, эндокринной систем и органов чувств. Особенности строения систем органов мочевого выделения, размножения.

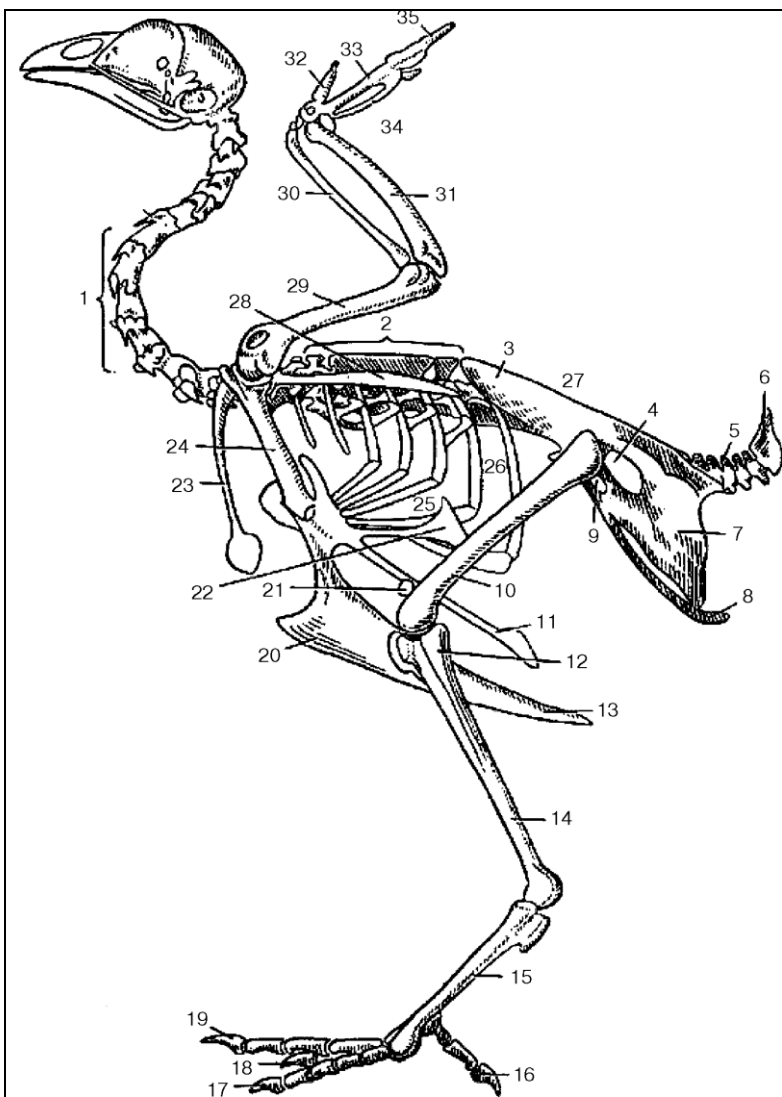
Задание:

1. Познакомиться со строением органов движения, кожного покрова и его производных домашних птиц.
2. Изучить особенности строения систем органов пищеварения, дыхания, сердечно-сосудистой, нервной, эндокринной систем и органов чувств птиц. Отметить особенности строения систем органов мочевого выделения, размножения домашних птиц.

Анатомические препараты: сухие и влажные препараты различных систем органов птиц.

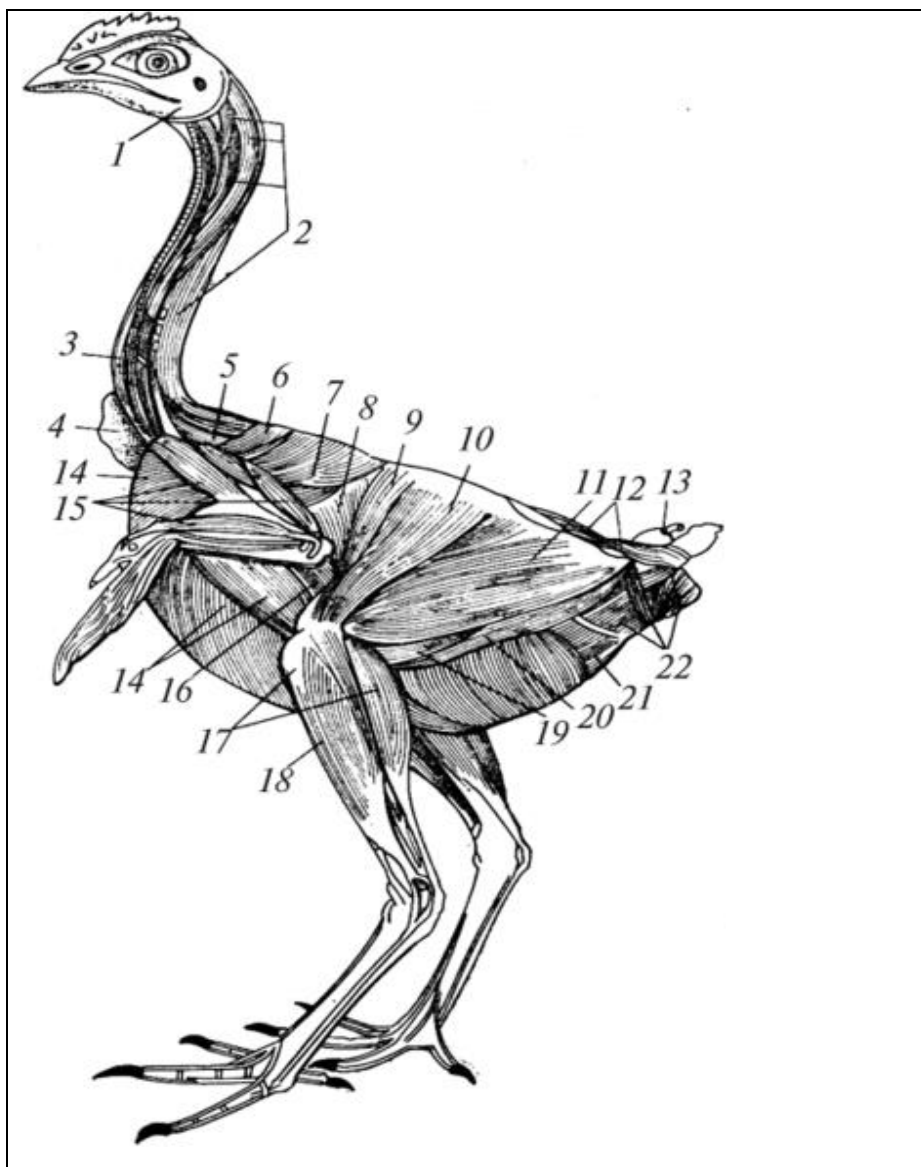
Ход работы:

1. Используя анатомические препараты, таблицы и схемы познакомиться со строением органов движения птиц.



32 - второй, 35 - третий и ___ четвертый пальцы,
 33- пястные кости,
 34 - запястные кости,
 ___ - локтевая кость, ___ - лучевая кость,
 ___ - плечевая кость,
 ___ - шейные позвонки,
 ___ - ключица, ___ - лопатка,
 ___ - подвздошная кость,
 ___ - пигостиль, ___ - хвостовые позвонки,
 ___ - лонная кость, ___ - седалищная кость,
 ___ - коракоидная кость,
 ___ - запертое отверстие, ___ - ребра,
 20 - гребень грудины, 11, 13, 22 - отростки грудины,
 ___ - бедренная кость,
 21 - коленная чашка,
 14 - большеберцовая кость,
 12 - малоберцовая кость,
 ___ - седалищное отверстие,
 15 – плюсно-заплюсневая кость и I-я плюсовая кость,
 ___ - спинная кость,
 ___ - первый палец,
 ___ - второй, третий, четвертый пальцы.

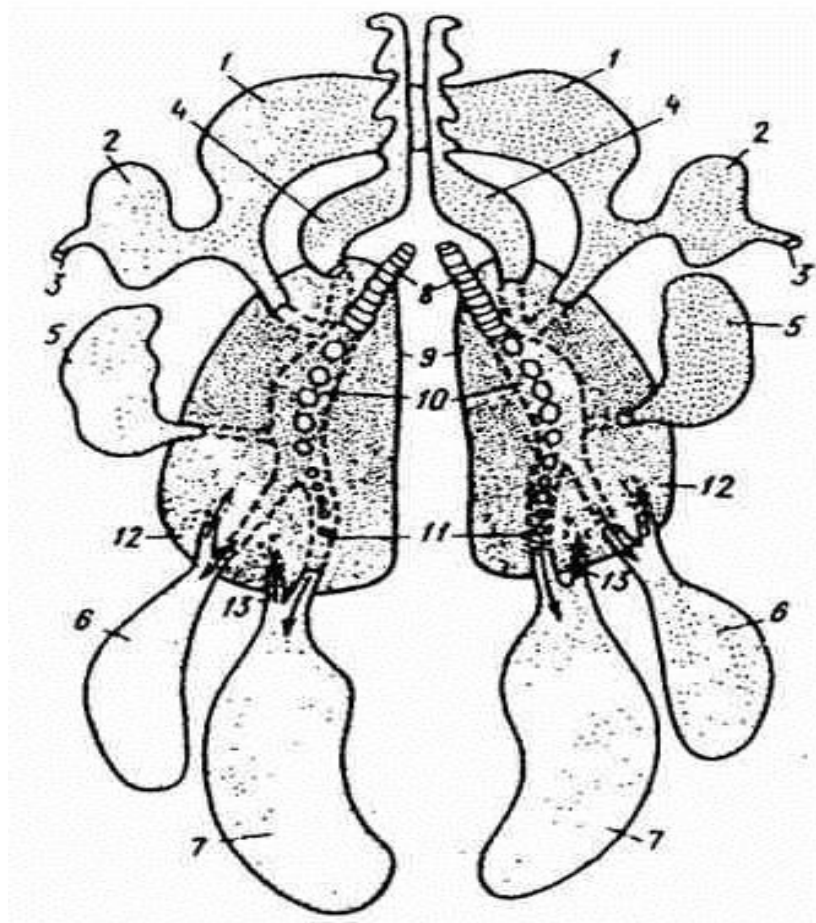
Рис. 1. Скелет курицы.



- ___ - жевательные мм.,
- ___ - разгибатели шеи и головы,
- ___ - длинные м. шеи,
- 4 - зоб,
- ___ - длиннейшая м. шеи,
- ___ - трапецевидная м.,
- ___ - широчайшая м. спины,
- ___ - зубчатая вентральная м.,
- ___ - портняжная м.,
- ___ - напрягатель широкой фасции бедра,
- ___ - двуглавая м. бедра,
- ___ - хвостовые мм.,
- 13 – копчиковая железа,
- ___ - мм. ануса и клоаки,
- ___ - внутренняя косая м. живота,
- ___ - полуперепончатая м.,
- ___ - полусухожильная м.,
- ___ - длинная малоберцовая м.,
- ___ - икроножная м.,
- ___ - косая наружная м. живота,
- ___ - мм. крыла,
- ___ - поверхностная грудная м.

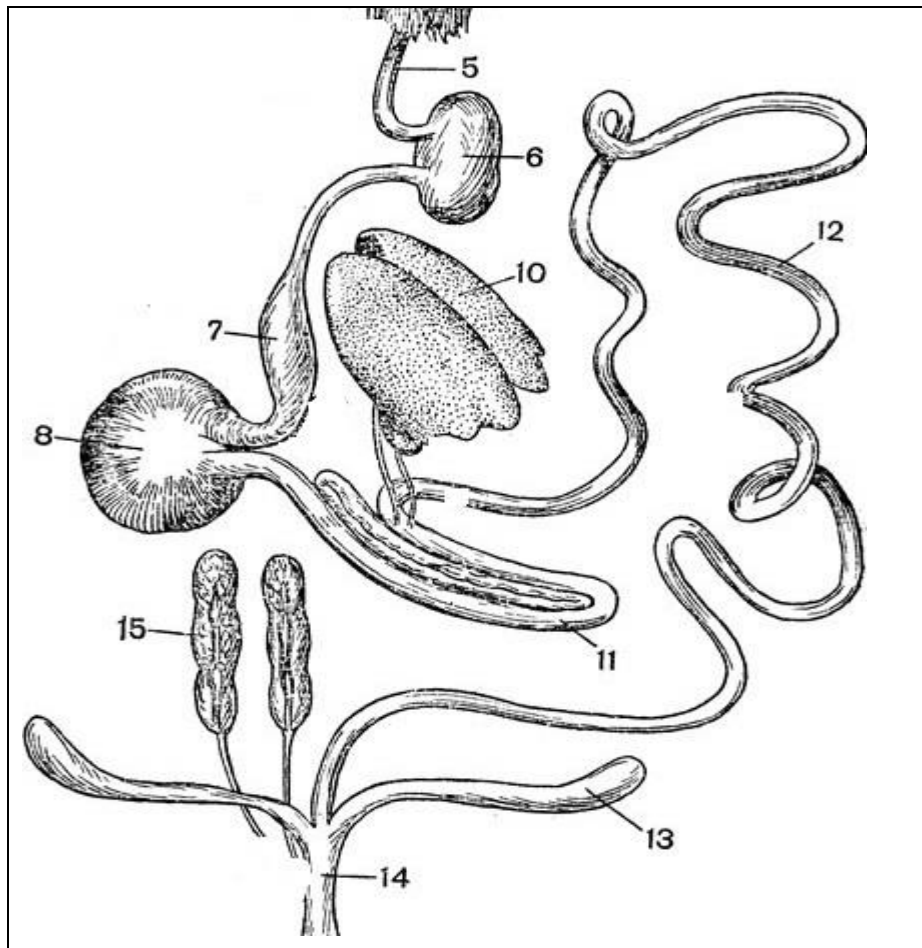
Рис.2. Мышцы курицы.

2. Изучить особенности строения систем органов дыхания, пищеварения, сердечно-сосудистой, нервной, эндокринной систем и органов чувств птиц. Отметить особенности строения систем органов моче выделения, размножения домашних птиц.



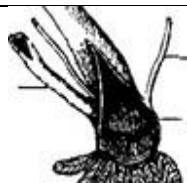
Мешки:
 4 - шейный,
 ___ - межключичный с подмышечным дивертикулом (2) и ходом (3) в плечевую кость,
 ___ - краниальный грудной,
 ___ - каудальный грудной,
 ___ - брюшной;
 ___ - главный бронх;
 ___ - преддверие главного бронха с отверстиями во вторичные бронхи;
 ___ - легкие;
 ___ - отверстия эндобронхов;
 ___ - эктобронхи, ведущие в воздухоносные мешки;
 ___ - возвратные бронхи из воздухоносных мешков.

Рис. 3. Схема строения легких и воздухоносных мешков.



- ___ - пищевод,
- ___ - зоб,
- ___ - железистый желудок,
- ___ - мускульный желудок,
- ___ - печень,
- ___ - поджелудочная железа,
- ___ - двенадцатиперстная кишка;
- ___ - тощая кишка;
- ___ - подвздошная кишка;
- ___ - прямая кишка,
- ___ - слепые кишки,
- ___ яйцевод (один, левый),
- ___ клоака,
- ___ почки (парные, трехдольчатые),
- ___ мочеточники.

Рис. 4. Органы пищеварения и моче выделения курицы.



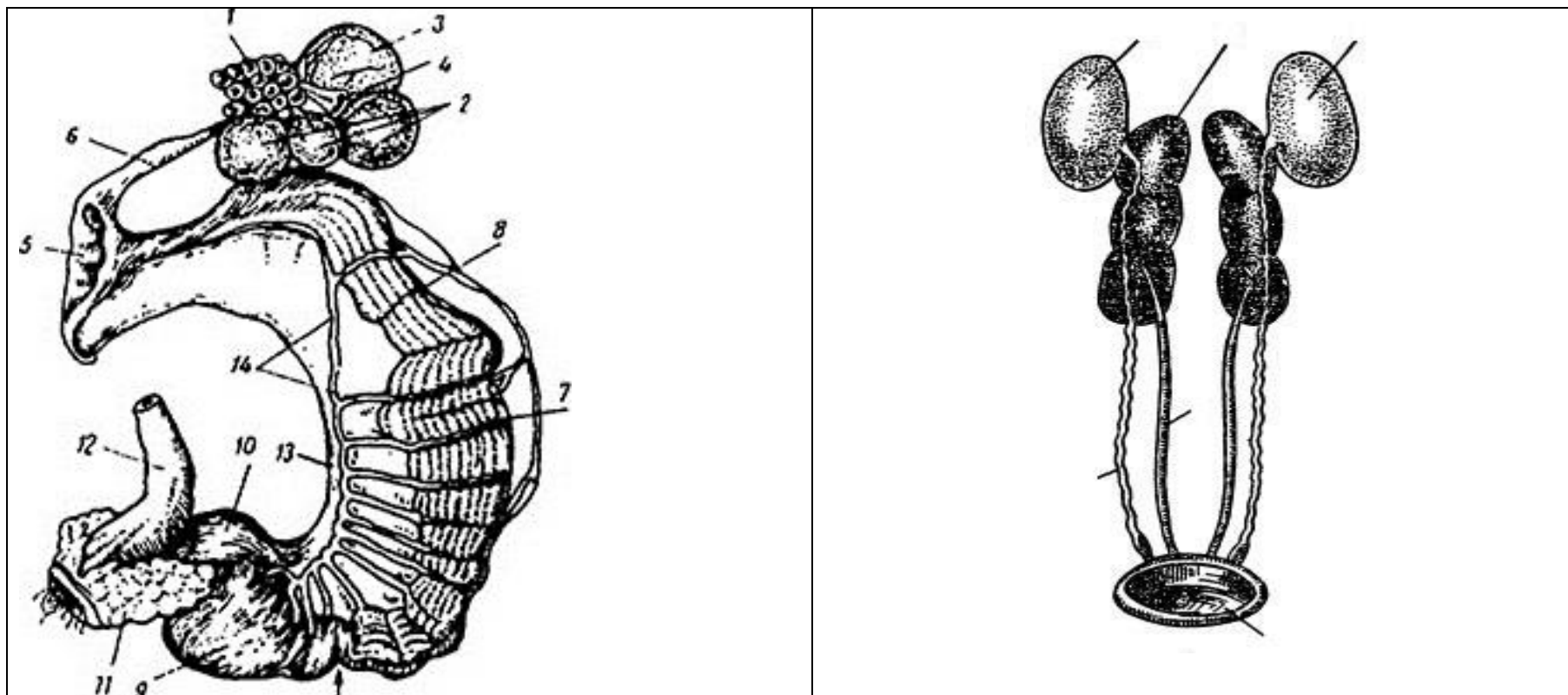


Рис. 5. Органы полового аппарата: А – курица, Б – петух (вместе с органами выделения).
 ___ - яичник (один левый яичник и яйцевод), ___ - фолликул малого роста, ___ фолликул интенсивного роста, ___ зрелый фолликул, 4 - остаток овулировавшего фолликула, ___ - воронка яйцевода, ___ - связка воронки и яичника; 7 - белковая часть; 8, 14 - кровеносные сосуды яйцевода; 13 - брыжейка яйцевода, ___ - перешеек, 9 - скорлуповая часть яйцевода (птичья матка), 10 - выводная часть яйцевода (влагалище); ___ - клоака, ___ прямая кишка; ___ семенники (парные), ___ семяпроводы (парные), ___ клоака самца, ___ почки (парные, трехдольчатые), ___ мочеточники.

Вопросы для самоконтроля:

1. Где располагаются семенники у птиц?
2. Перечислите анатомические особенности строения яичников у птиц.
3. В каких отделах яйцевода у птиц происходит образование белочной оболочки, образование известковой скорлупы яйца и пигментов, окрашивающих ее?
4. Какие кости у птиц образуют скелет плечевого пояса?
5. Из каких отделов состоит толстый кишечник у птиц?
6. Какие функции выполняет у птиц Фабрициева сумка?
7. Перечислите особенности строения кожи у птиц.
8. Где происходит у птиц газообмен?
9. Какие функции выполняют воздушные мешки у птиц?
10. Расскажите о строении желудка у птиц.

Тема зачтена

(подпись преподавателя)